



老年性白斑 (Senile Leukoderma)

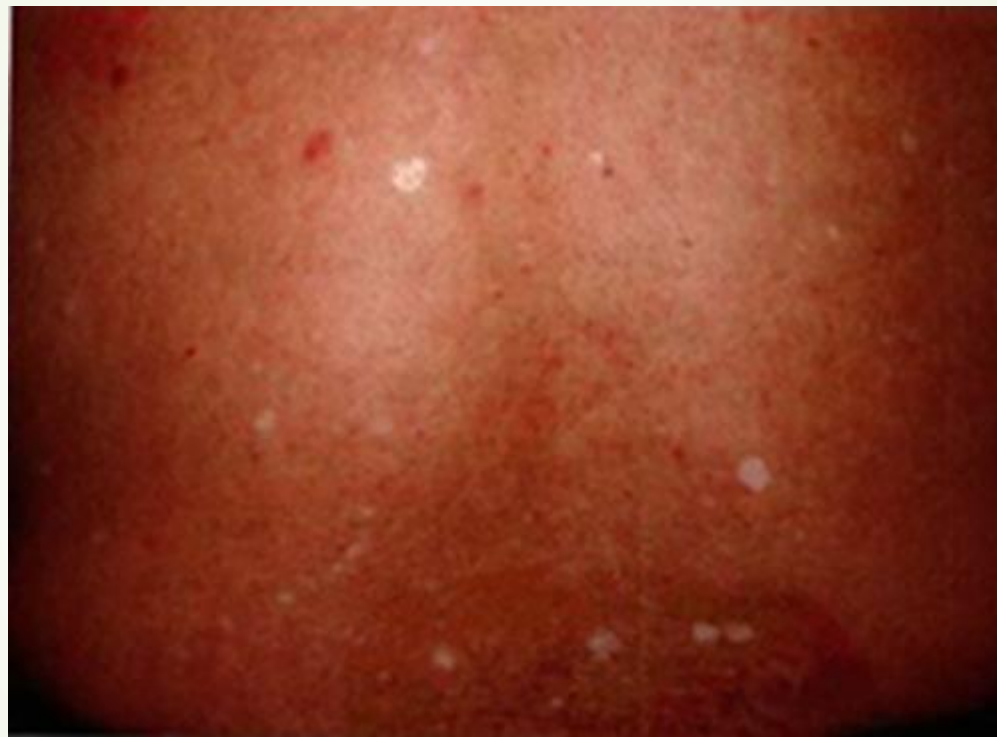疾病概述

- 本病是一种老年退化现象，由于皮肤中的DOPA阳性黑素细胞数目减少所致。

临床表现

- ▶ 患者常伴有其他老年性变化，如老年疣、老年性血管瘤及灰白发等。男女发病率大致相等。多见于45岁以上中老年人，并随年龄而增加。白斑常发生在躯干、四肢、特别是大腿部，而颜面部不会发生。
- ▶ 白斑境界鲜明，多为针头至豆大，个别亦可达到指甲片大，呈圆形或椭圆形，数个至数百个不等，白斑处皮肤稍凹陷，边缘无色素增多现象。

临床表现图片



背部散在分布许多米粒至绿豆大小的圆形白点


图片来源：中国临床皮肤病学

诊断依据

- 1.中老年发病，随年龄逐渐增多。
- 2.躯干、四肢非暴露部位白色斑疹，2—5mm大小，圆形，境界清楚，表面稍凹陷。

鉴别诊断

- ▶ 以白斑处皮肤较周围稍凹陷为特点，结合年龄、部位，易与白癜风区别。



治疗

- ▶ 本病无特殊治疗方法。