




体 癬

Tinea Corporis

www.med4skin.cn

- 
- 体癣为发生于除头皮、毛发、掌跖、甲板 and 股癣部位以外平滑皮肤上的皮肤癣菌感染



病原菌

- 主要是红色毛癣菌、须癣毛癣菌、犬小孢子菌

发病机制

- 直接接触传染
- 间接接触传染
- 自身感染



影 响 因 素

- 多见于夏季及潮湿炎热环境

- 宠物—小孩体癣

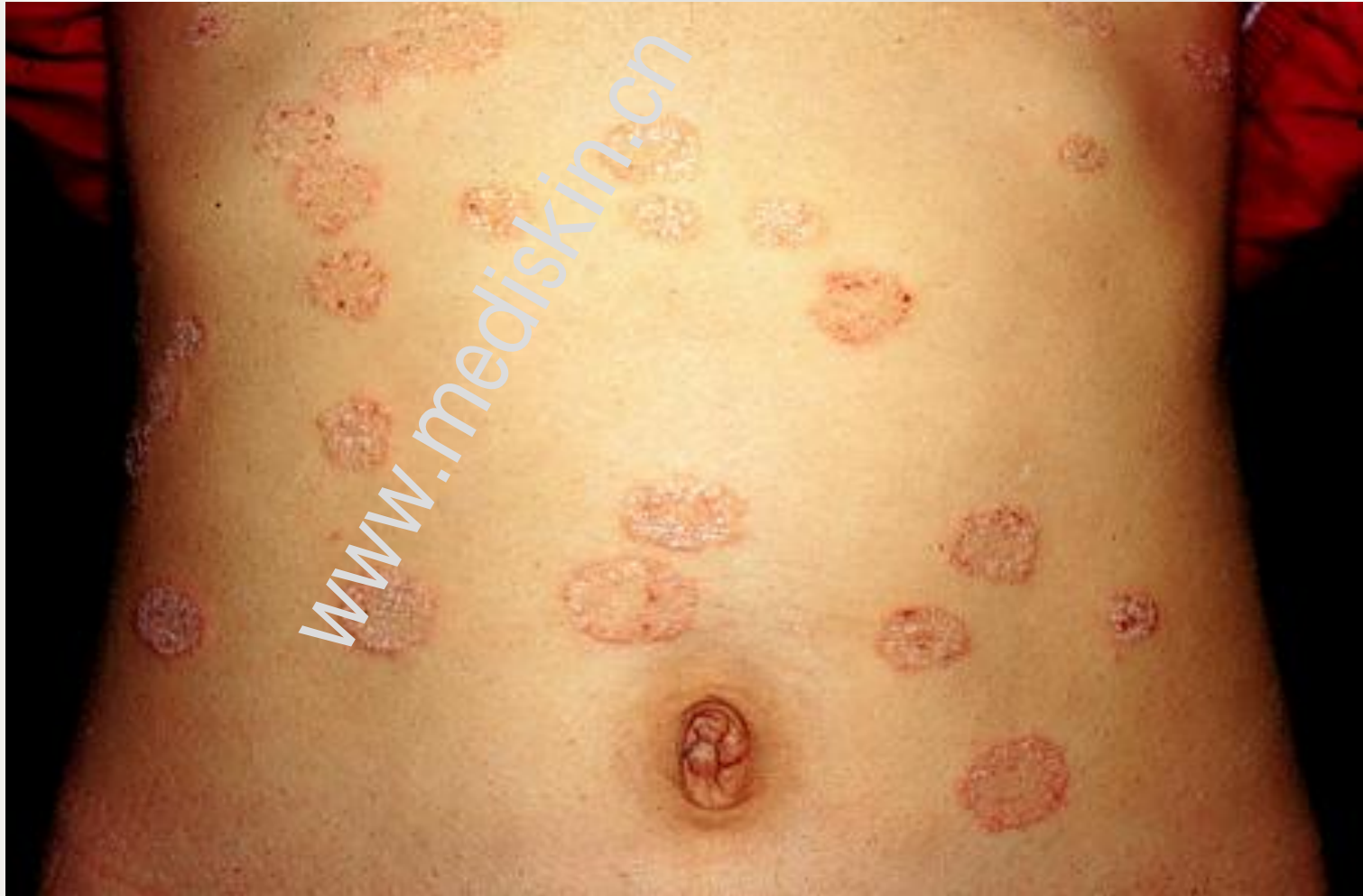交叉感染—手、足，体、股癣并存

- 糖尿病、肿瘤等慢性消耗性疾病和长期大量服用糖皮质激素和免疫抑制剂的患者容易伴发体癣和股癣

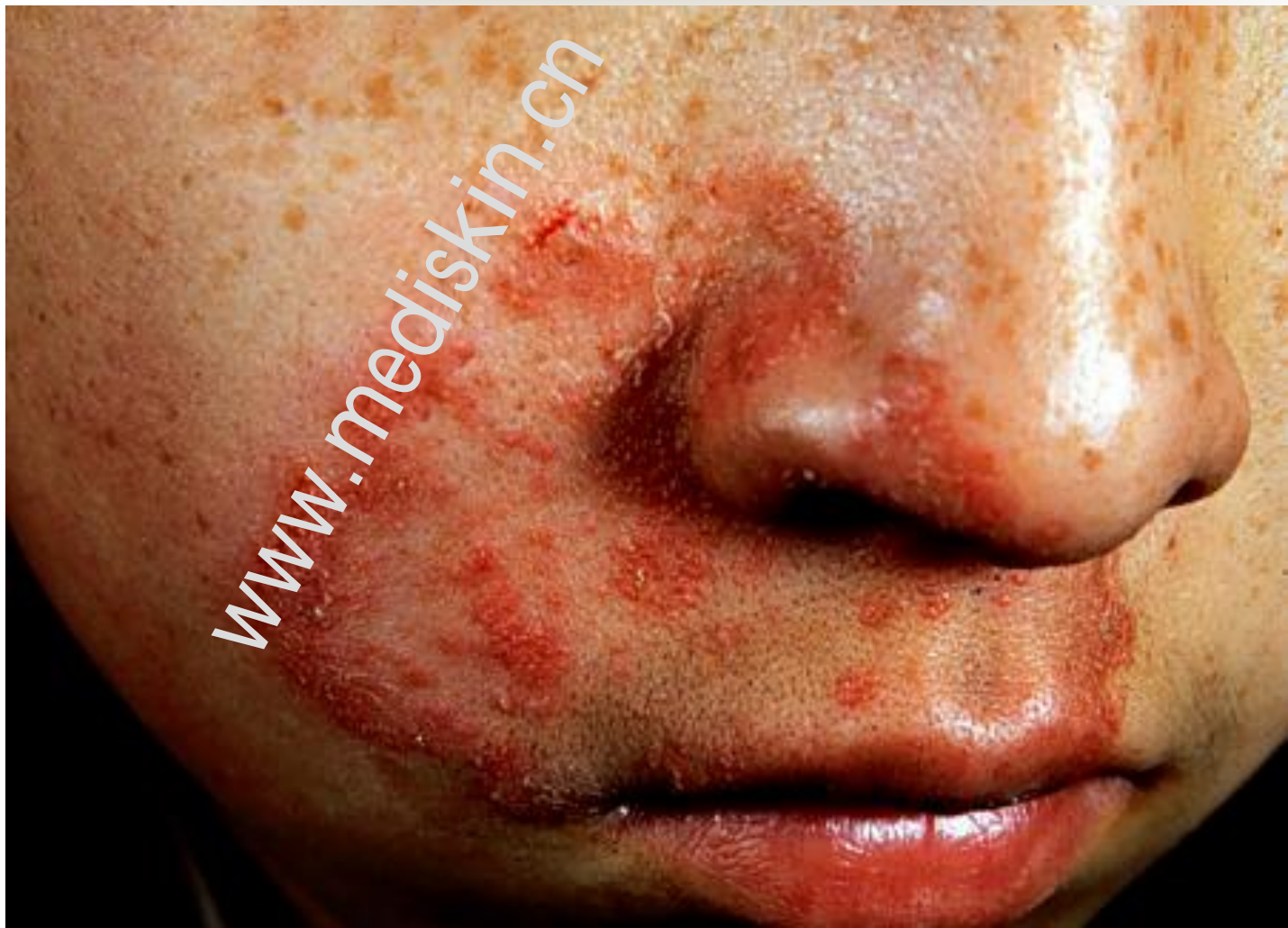临床表现

体 癣

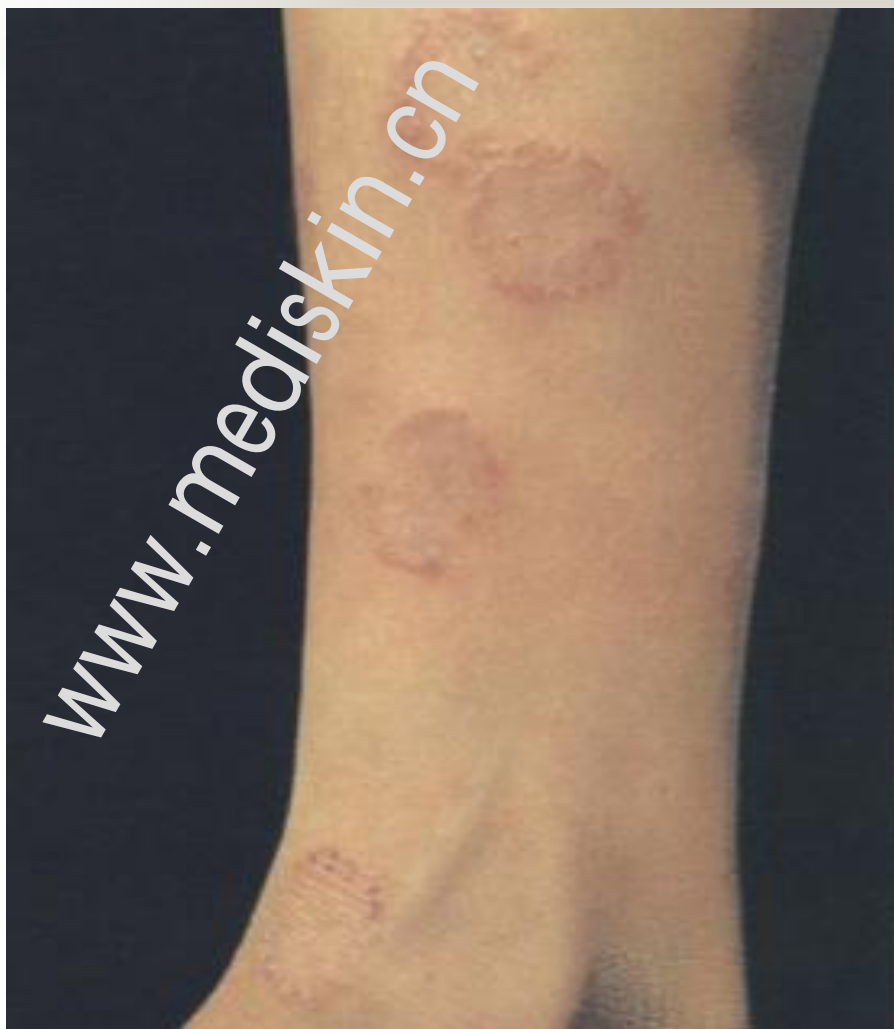- 初起为红色丘疹或小水疱，继之形成有鳞屑的红色斑块，再向周围逐渐扩展成边界清楚的环形损害，边缘丘疹、丘疱疹、小水疱，中央色素沉着
- 自觉瘙痒
- 夏秋初发或症状加重，冬季减轻或静止



体 癬



体 癬



体 癬



诊断

- 根据典型皮损、瘙痒明显可作出诊断
- 必要时可以从病灶边缘刮取皮屑作真菌直接镜检和真菌培养



鉴别诊断

体 癣

慢性湿疹

神经性皮炎

单纯糠疹

玫瑰糠疹

银屑病



治 疗

- 以外用药物治疗为主：克霉唑霜、酮康唑霜、复方苯甲酸软膏等 用药要坚持2周以上或皮损消退后继续用1~2周
- 皮损广泛或外用药物治疗效果不佳者可口服抗真菌药 特比萘芬、氟康唑和伊曲康唑等



预 防

- 注意个人卫生
- 积极根治手、足、甲癣与头癣
- 远离猫、狗等动物