

www.skin-disease.com

銀屑病

psoriasis

常见的慢性复发性炎症性
皮肤病。典型皮损为鳞屑
性红斑。多发于青壮年。
春季易复发或加重，
夏秋季节多缓解。

病因与发病机制

- 多基因遗传性皮肤病。
- 遗传因素：20%有家族史。
- 环境因素：感染、精神紧张和应激事件、外伤、手术、妊娠、吸烟和某些药物作用。

临床表现

临床分为2型：寻常型占99%以上。其他类型多由寻常型转化而成，外用刺激性药物、系统使用糖皮质激素、免疫抑制剂过程中突然停药以及感染、精神压力等诱发。

临床表现

- 寻常型银屑病：
- 初起皮损为红色丘疹或斑丘疹，逐渐扩展为境界清楚的红色斑块，上覆厚层鳞屑。具有蜡滴现象、薄膜现象、点状出血现象。
- 自觉不同程度瘙痒。
- 皮损可发生于全身各处，但以四肢伸侧，特别是肘膝和骶尾部最为常见。常呈对称性。
- 头皮损害发成束状，面部损害似脂溢性皮炎。掌跖、甲、粘膜亦可受累。
- 分为三期：进行期（同形反应）、稳定期、消退期。⁵

临床表现

- **关节病型：**
- 皮损加关节病变。两者可同时或先后出现。
- 任何关节均可受累，包括肘膝大关节，指、趾小关节、脊椎及骶髂关节。
- 关节肿胀和疼痛，活动受限，严重时出现关节畸形，进行性发展。
- X线显示异常。

临床表现

- **红皮病型**
- 全身皮肤弥漫性潮红，浸润肿胀并伴有大量糠状鳞屑，其间可有片状正常皮肤（皮岛）。
- 可伴有全身症状如发热、浅表淋巴结肿大等。
- 病程较长，易复发。

临床表现

- **脓疱型：**泛发性脓疱型银屑病
- 发病急骤。
- 针头或粟粒大小无菌性浅脓疱，密集分布，可融合成脓湖，迅速弥漫全身，伴有肿胀和疼痛感。
- 常伴寒战和高热全身症状。
- 1~2周后脓疱干燥结痂，病情自行缓解，反复呈周期性发作。也可因继发感染，全身衰竭而死亡。

临床表现

- **脓疱型：** 局限性脓疱型银屑病
- 局限于掌跖，对称分布。
- 皮损为成批发生在红斑上的小脓疱，1~2周脓疱破裂、结痂、脱屑，新脓疱又可在鳞屑下出现。
- 时轻时重经久不愈。
- 甲常受累，可出现点状凹陷、横沟、纵嵴、甲浑浊、甲剥离及甲下积脓等。

诊断

- 主要根据典型临床表现进行诊断和分型。
- 组织病理具有一定的诊断价值。

鉴别诊断

- 脂溢性皮炎
- 头癣
- 二期梅毒疹
- 扁平苔藓
- 慢性湿疹

治疗

- 治疗只有近期疗效，不能防止复发。
- 避免各种诱发因素如上呼吸道感染、劳累、精神紧张。
- 重视心理治疗。
- 寻常型无健康危害，避免可导致严重不良反应或外用刺激性强的药物使之加重或转型。
- 局限性损害外用药物为主，泛发时综合治疗

治疗外用药物治疗

- 糖皮质激素霜剂或软膏。
- 0.025~0.1%维生素A酸霜剂。
- 维生素D₃的衍生物如钙泊三醇软膏。
- 角质促成剂如焦油制剂、蒽林软膏、10%~15%喜树碱软膏、水杨酸软膏。

治疗 全身治疗

- 维A酸类：适用于各型银屑病，常用阿维A酯0.75~1.0mg/(kg·d)口服。
- 免疫抑制剂：适用于红皮病型、脓疱型及关节病型银屑病，常用甲氨喋呤每周10mg口服，还可应用环孢素、他克莫司或雷公藤多甙。
- 感染明显或泛发性脓疱性银屑病应使用抗生素类药物。

治疗

全身治疗

- 皮质激素一般不主张用于寻常型银屑病，主要用于红皮病型、急性关节病型和泛发性脓疱型银屑病，与免疫抑制剂、维A酸类联用可减少剂量。应短期应用并逐渐减量以防病情反跳。
- 免疫调节剂可用于细胞免疫低下者。

治疗 物理治疗

- UVB光疗：窄波UVB用于中、重度银屑病和局部顽固性皮损的治疗，可单用或联用，一般每周治疗2~3次。
- 光化学疗法：内服或外用补骨脂素后照射长波紫外线，2次/周。
- 浴疗：水浴、矿泉浴、焦油浴、糠浴、中药浴等。

治疗

中医治疗

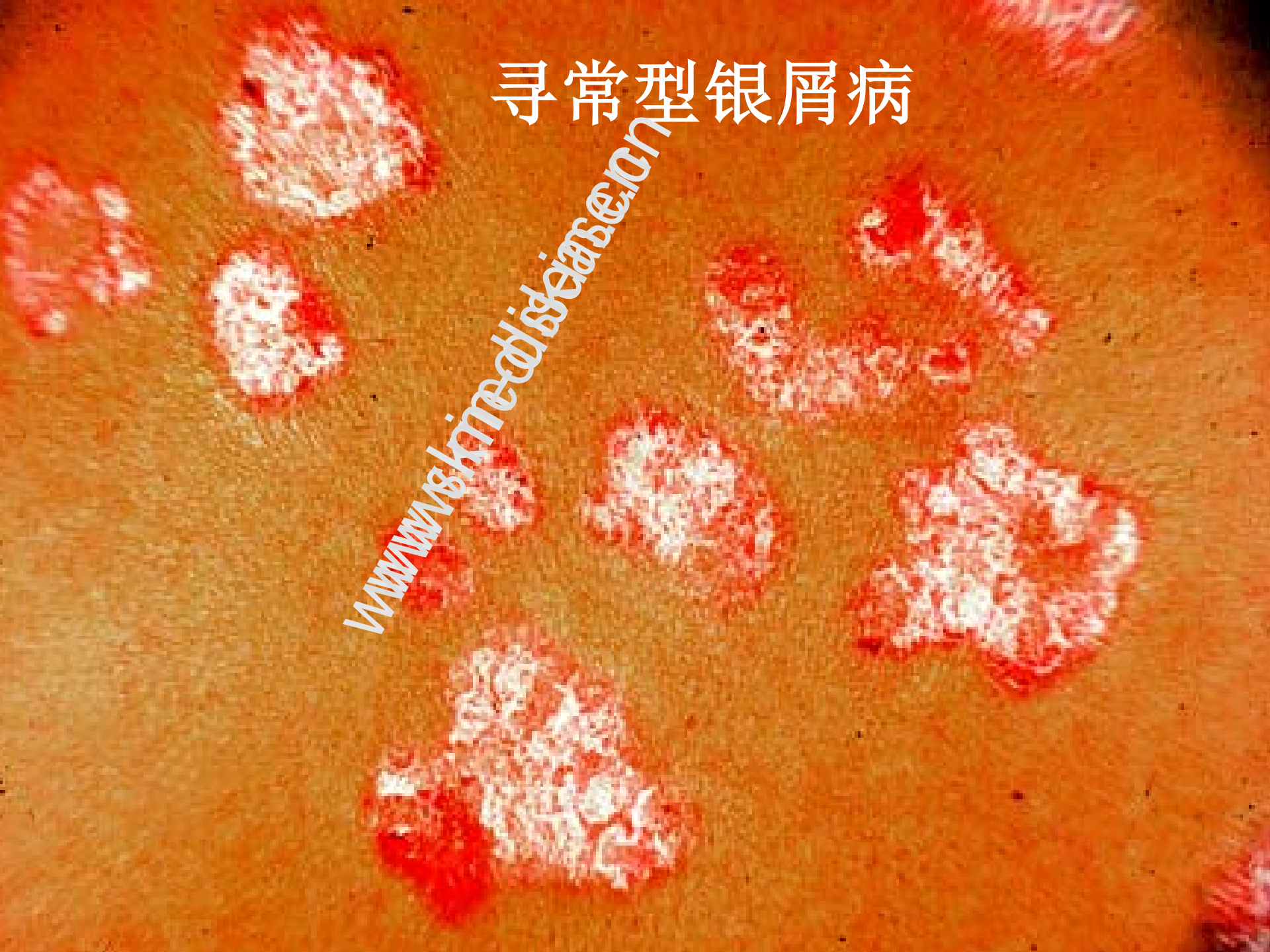
根据中医辨证，给予清热凉血、凉血活血、活血化瘀等中药。

急性点滴状银屑病

www.skin-disease.com

寻常型银屑病

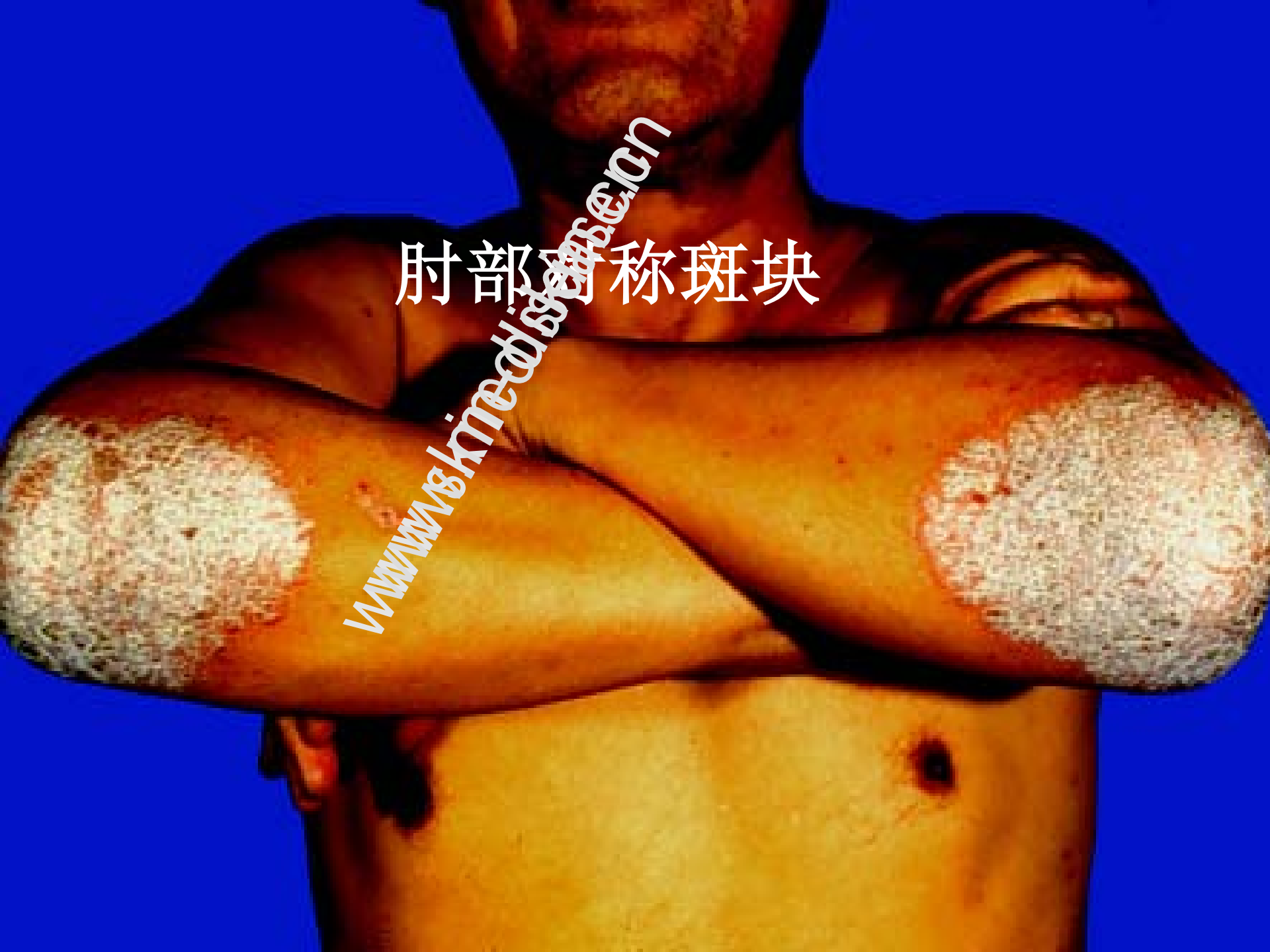www.skin-disease.com



www.skinmedicals.com

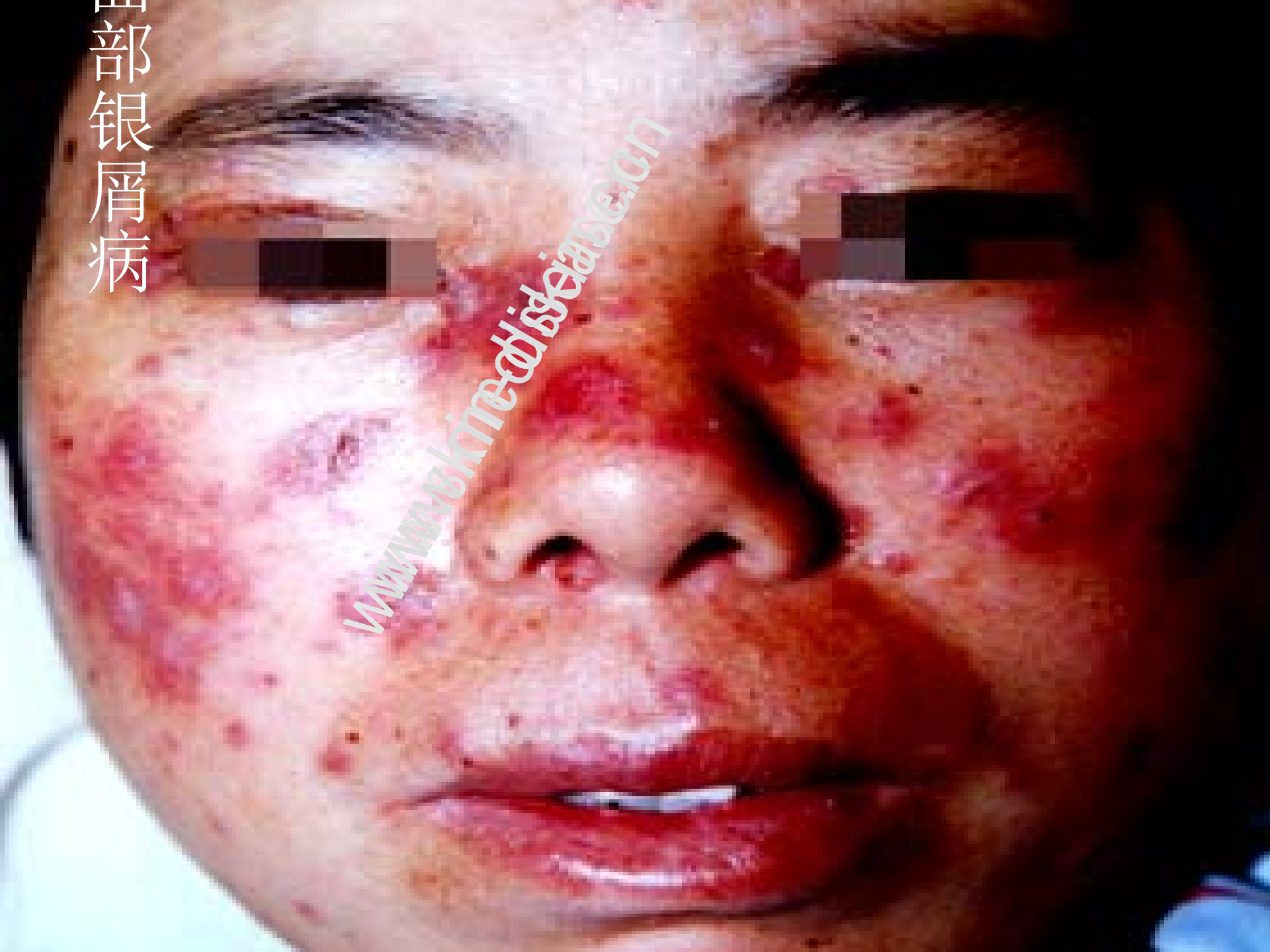• 头皮银屑病

肘部对称斑块

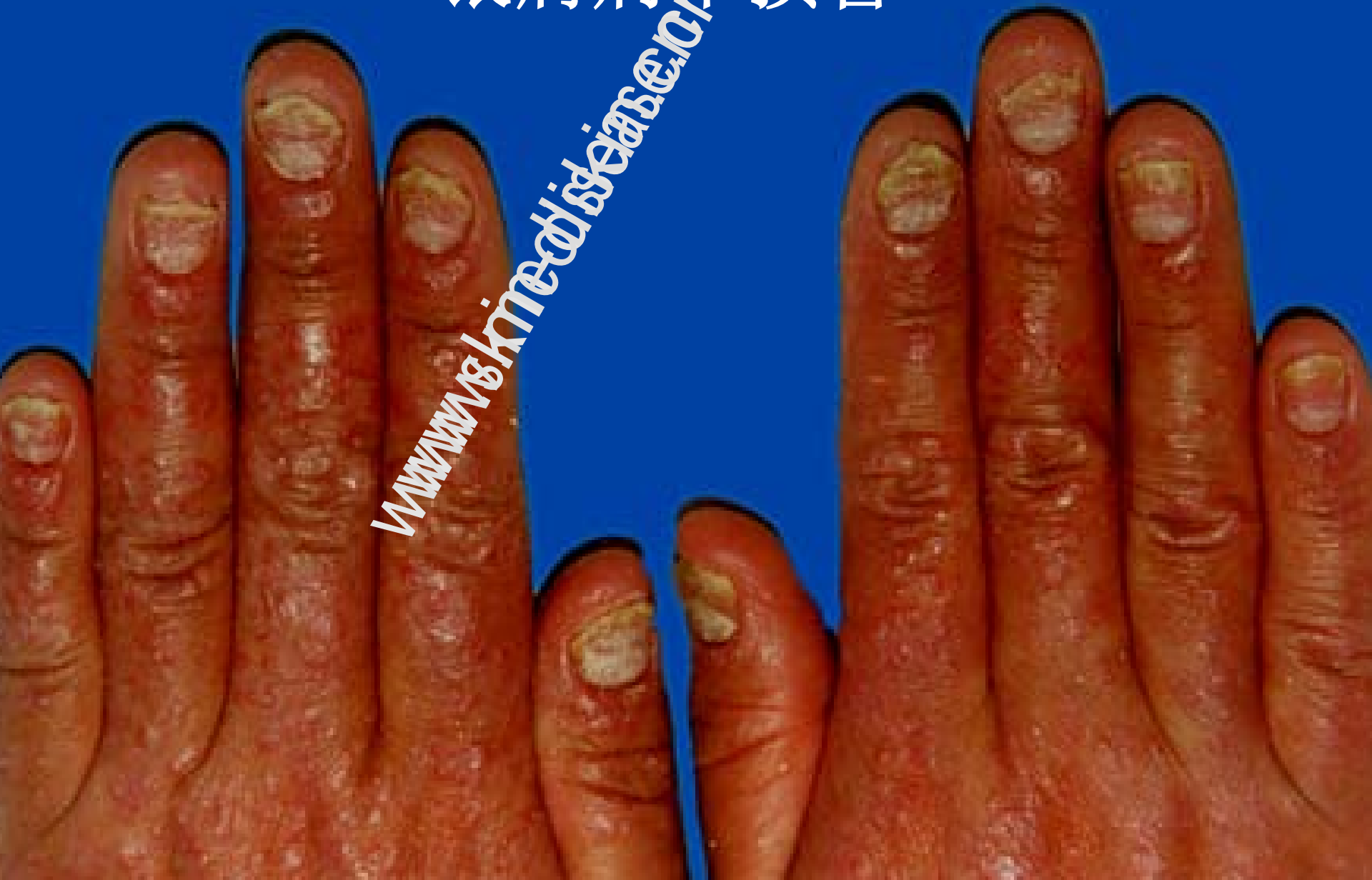

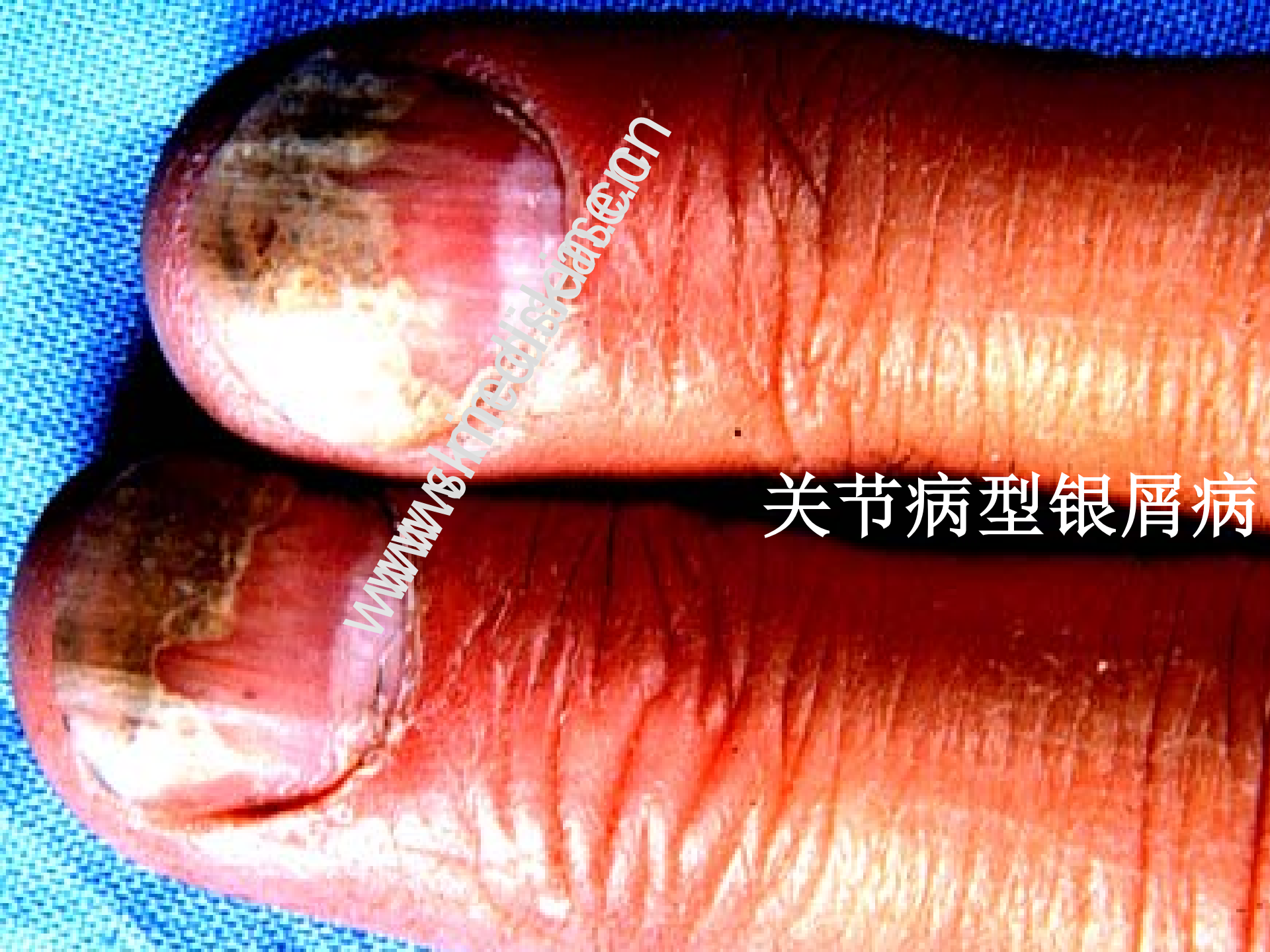面部銀屑病

www.knmedical.sg



银屑病甲损害

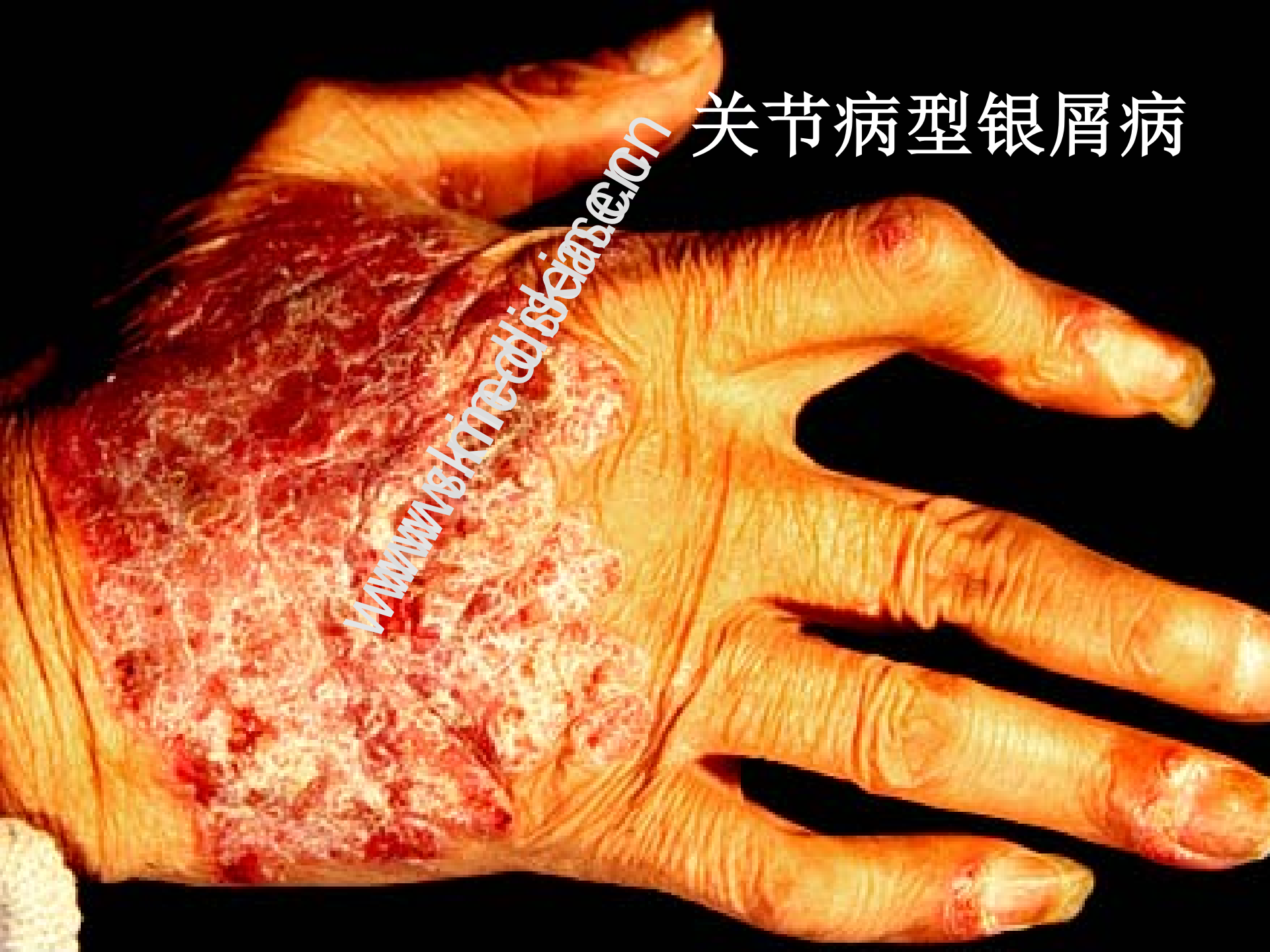


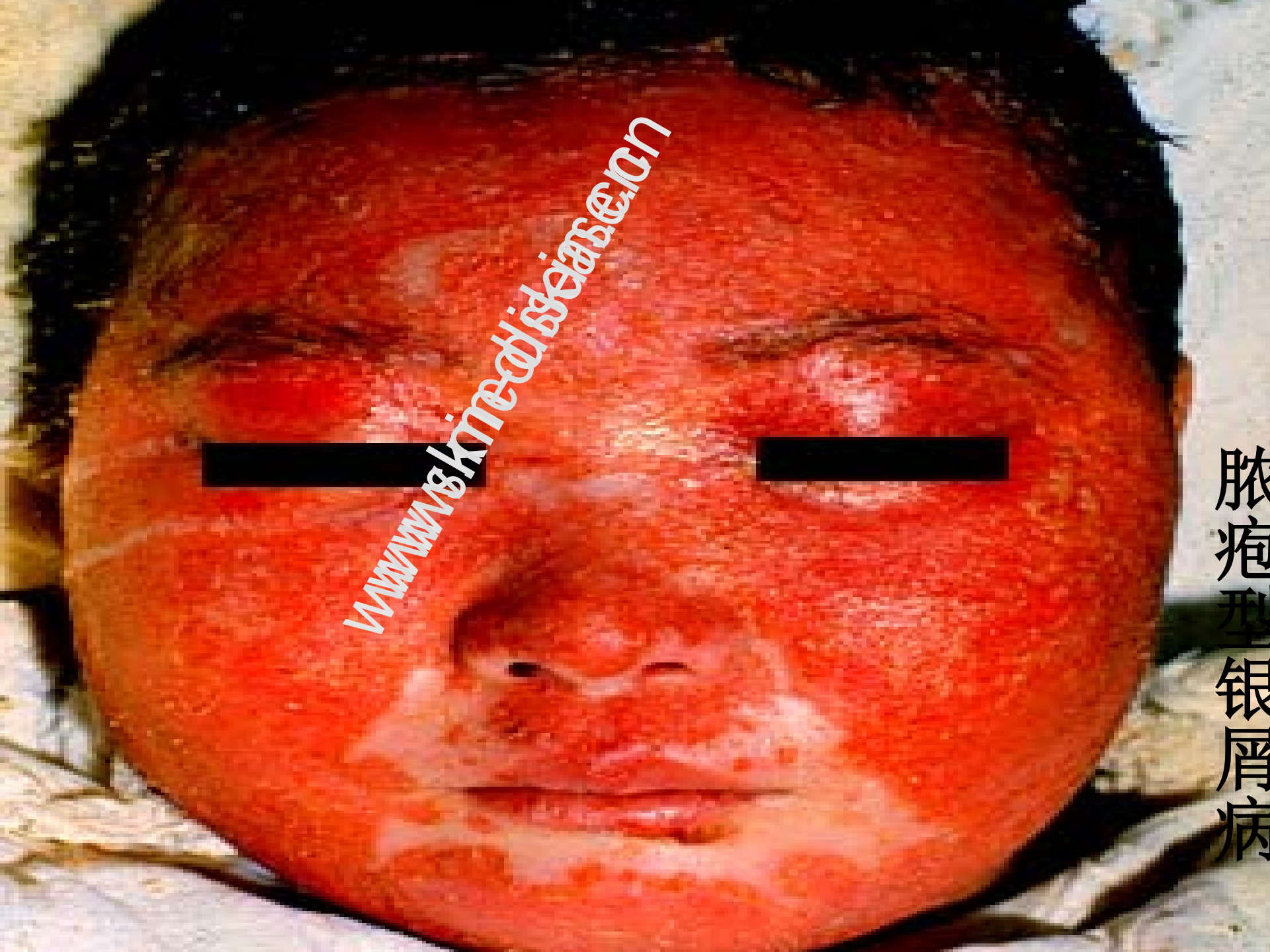
www.shikimedical.com.cn

关节病型银屑病

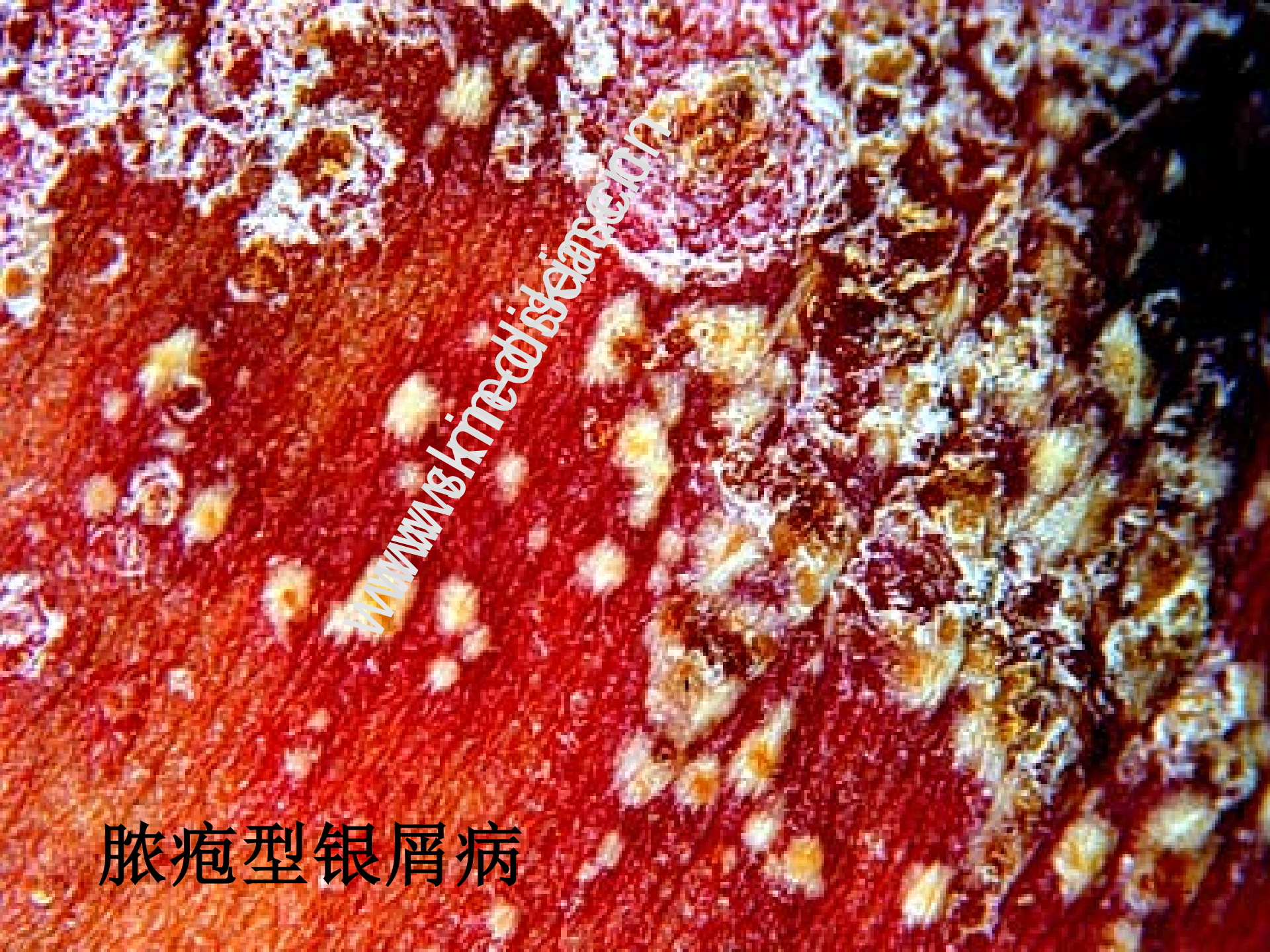
关节病型银屑病





www.skin-disease.com

脓疱型
银屑病

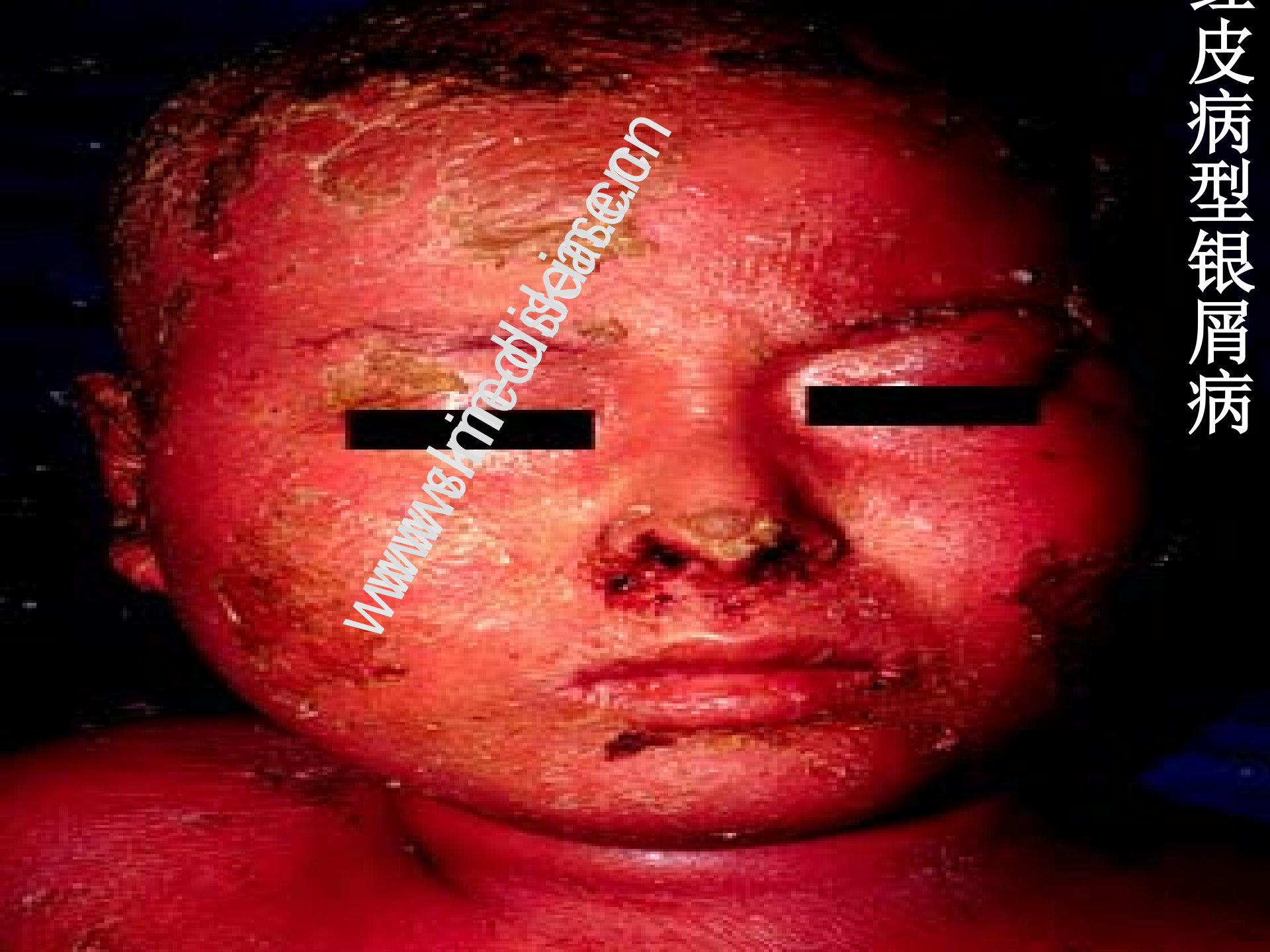

脓疱型银屑病

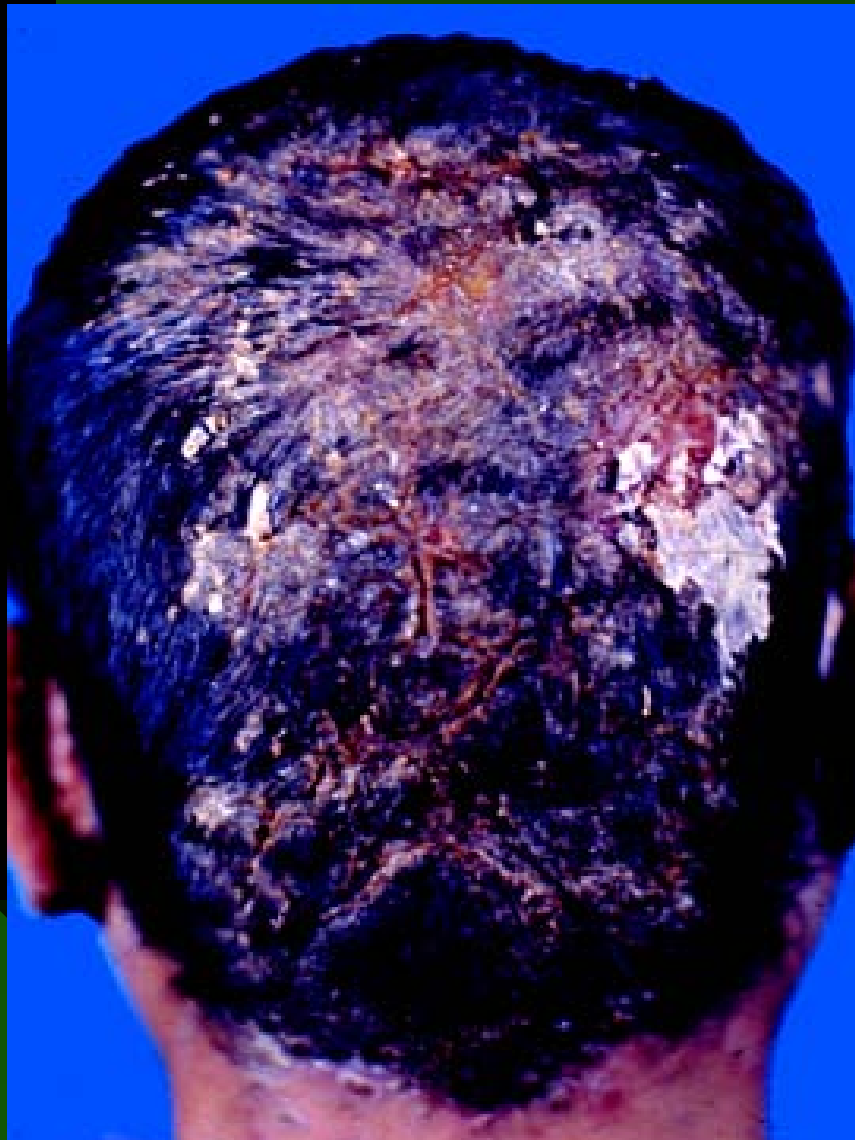www.skinmedisrael.com

•红皮病型银屑病

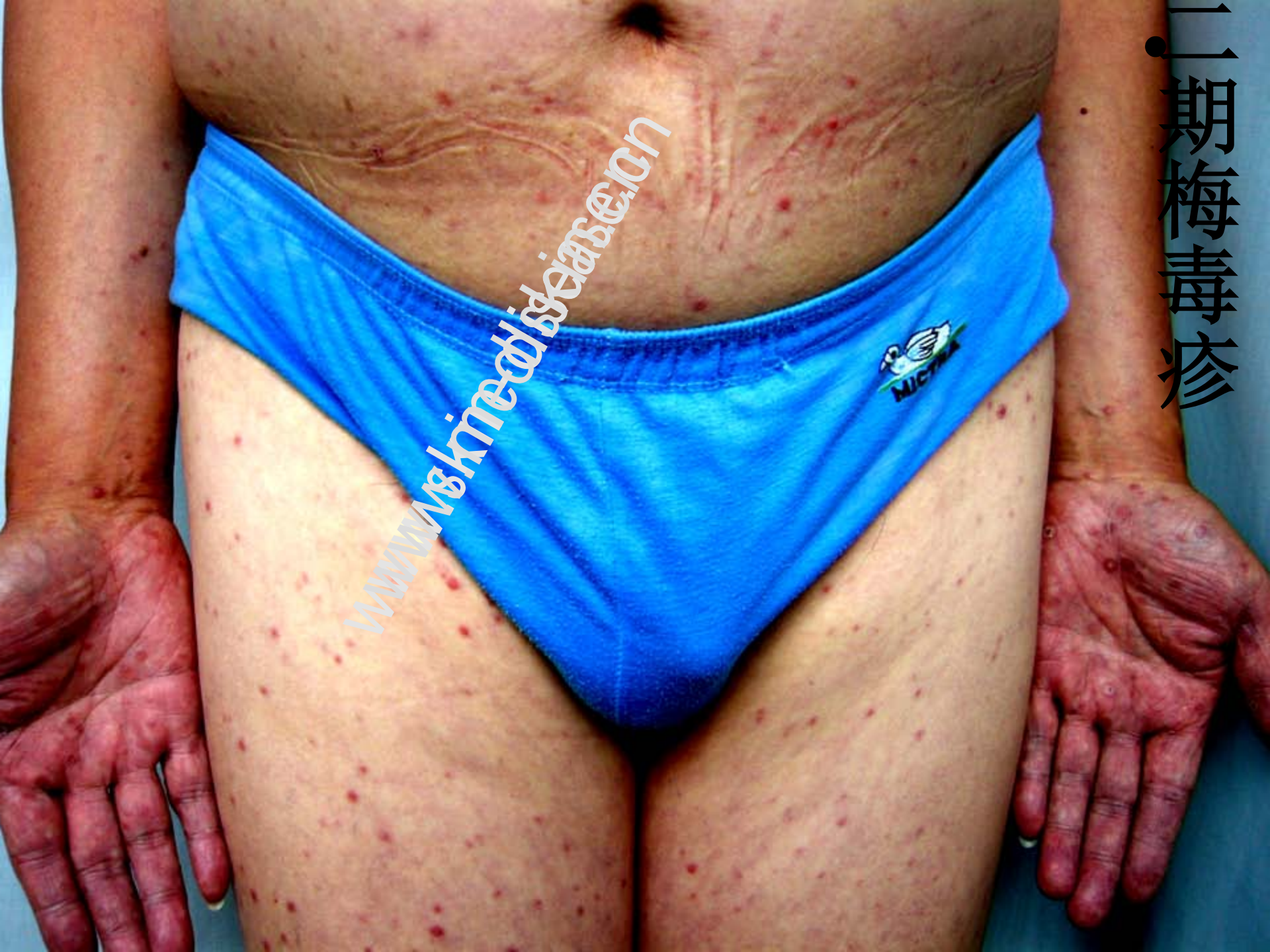泛发性银屑病



• 脂溢性皮炎



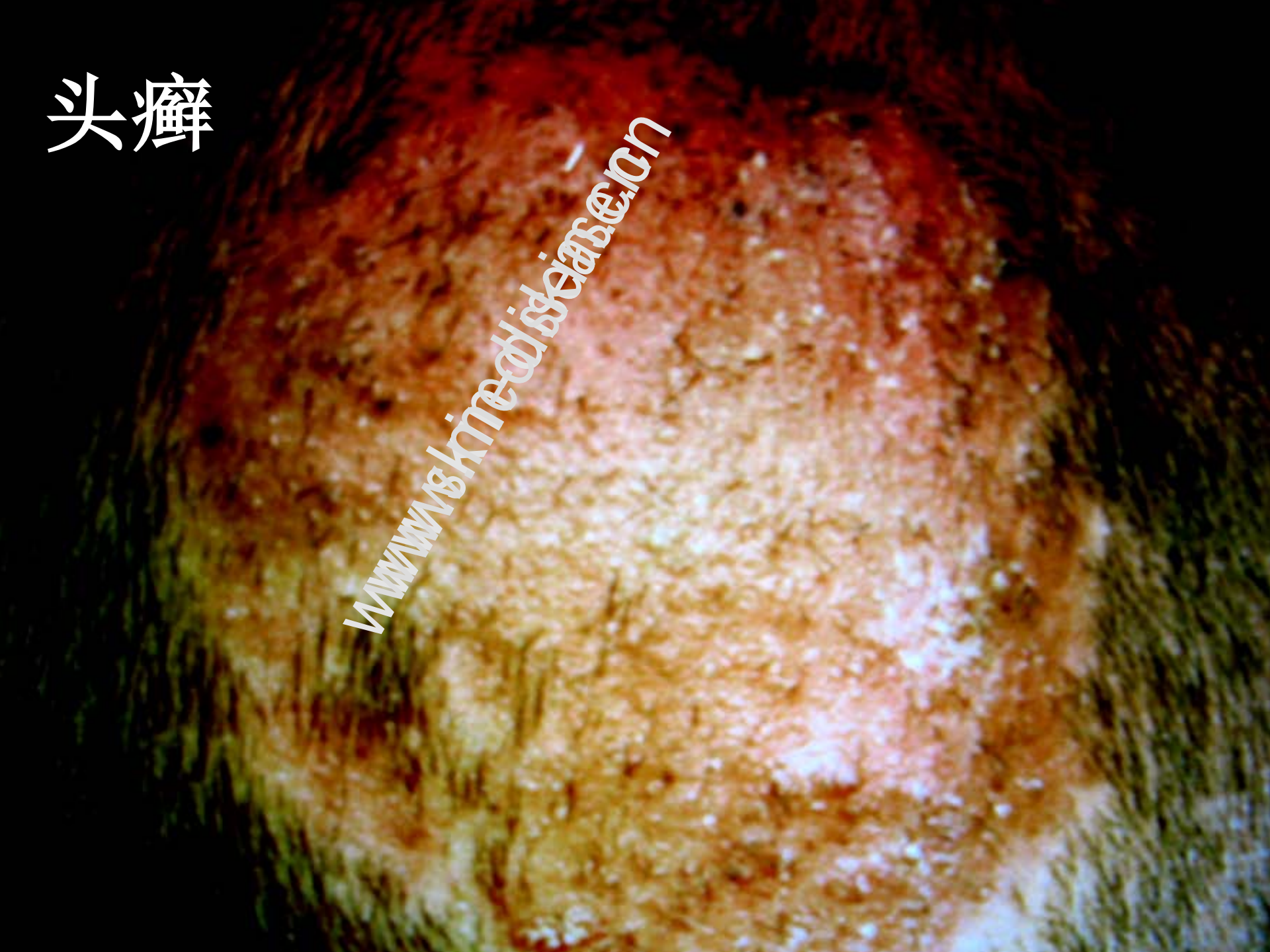
二期梅毒疹



www.skinmediascience.cn

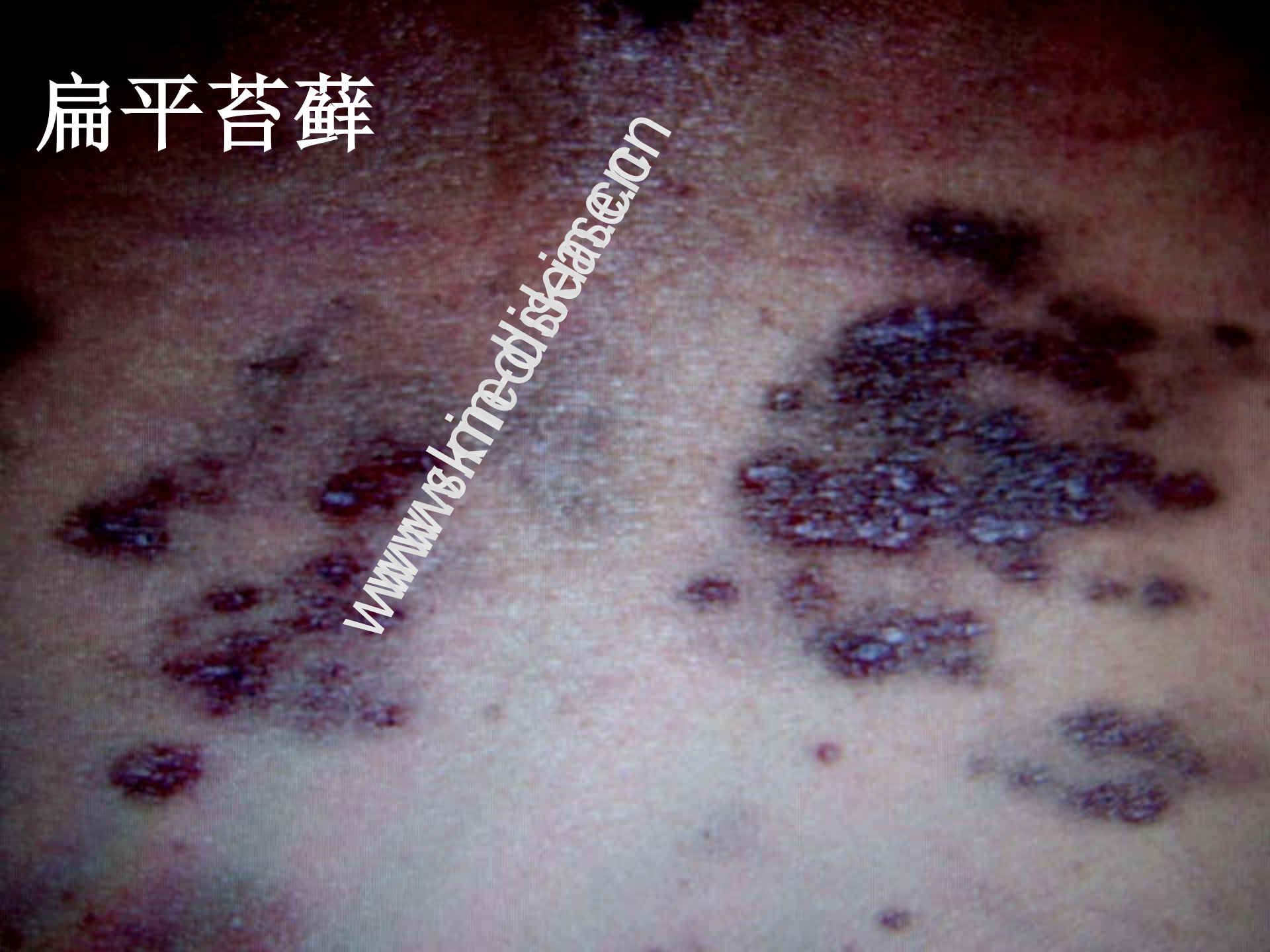
头癣

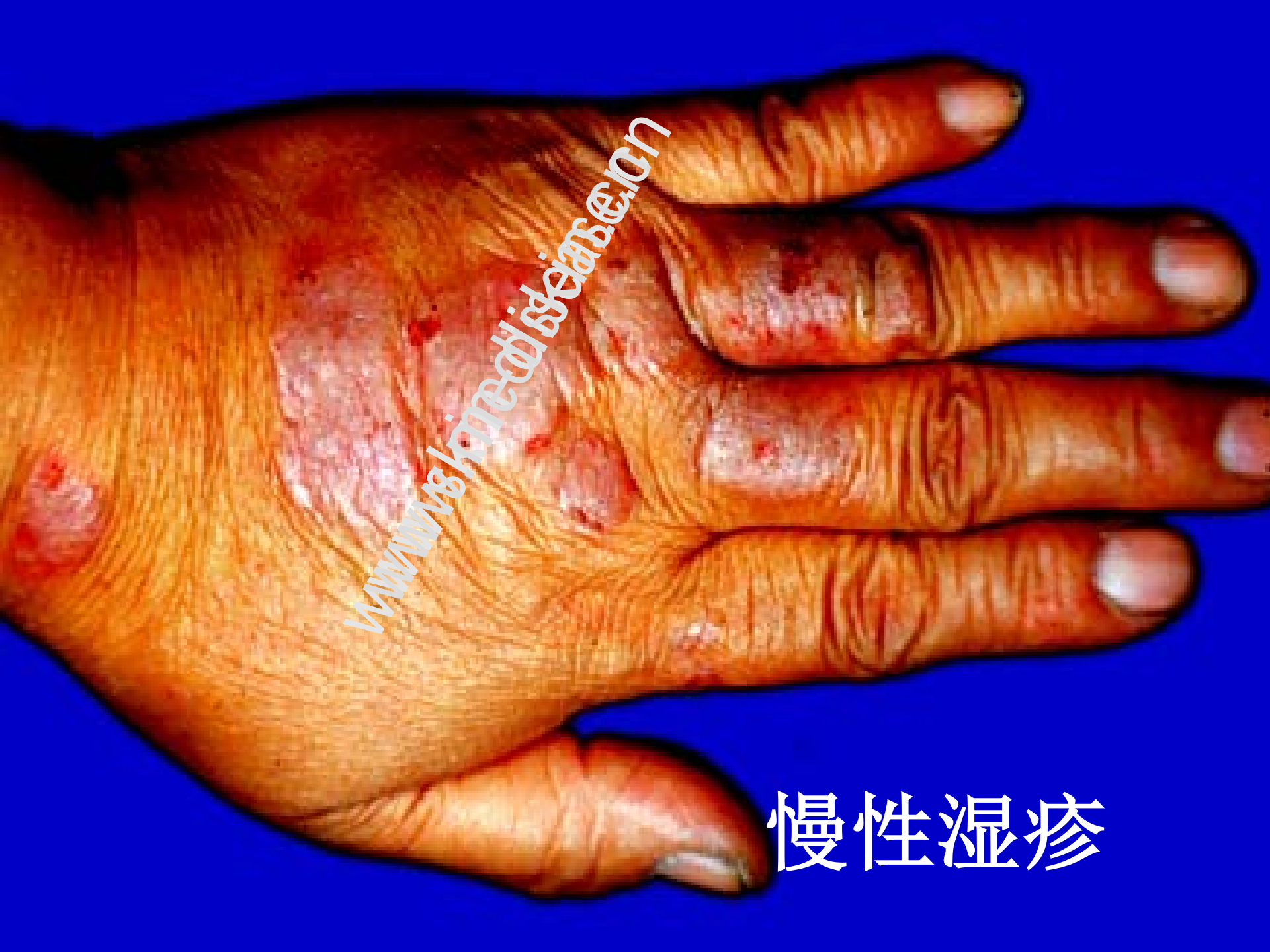www.skinmediasia.com



扁平苔蘚

www.skin-disease.com





慢性湿疹