

银屑病 (psoriasis)

- ❁ 一种常见的慢性复发性炎症性疾病。
- ❁ 典型皮损：鳞屑性红斑、丘疹、斑块。

临床表现

- ❁ 自然人群发病率为0.1%~3%
- ❁ 多为青壮年，男女差别不大。
- ❁ 病程慢性，易复发；多数患者冬季复发或加重，夏季缓解。
- ❁ 根据银屑病的临床特征，可分为四型：可分为寻常型、关节病型、脓疱型及红皮病型；
寻常型占99%以上，其他类型多由寻常型银屑病外用刺激性药物、系统使用糖皮质激素、免疫抑制剂过程中突然停药以及感染、精神压力等诱发。

(一) 寻常型银屑病

- 1. 皮损的表现：淡红色丘疹或斑丘疹，表面厚积银白色鳞屑，可呈多种形态。

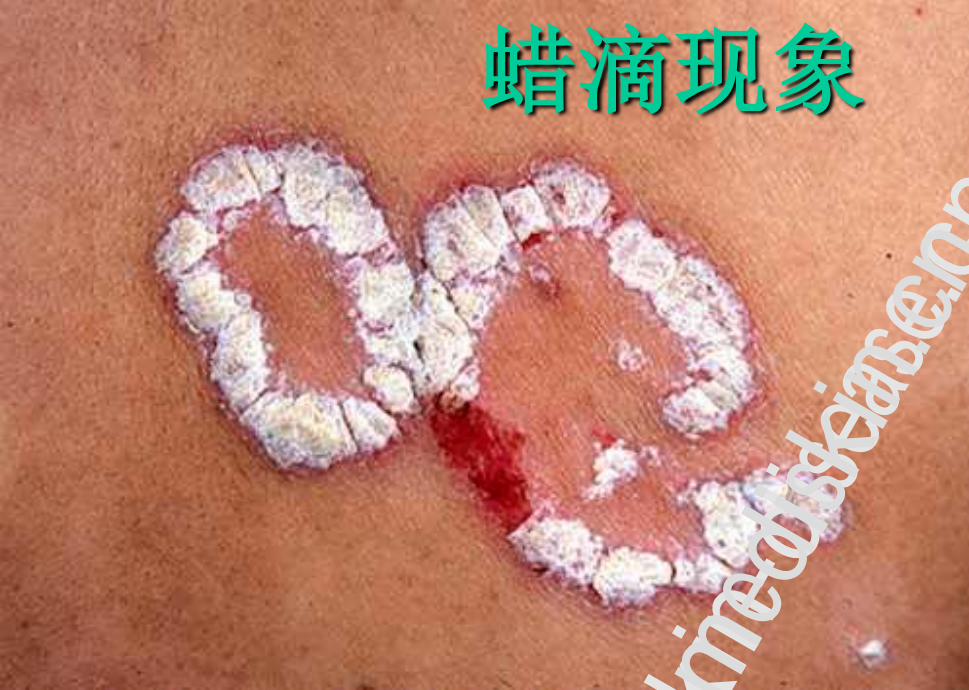蜡滴现象：刮除厚层鳞屑，犹如轻刮蜡滴

三联征

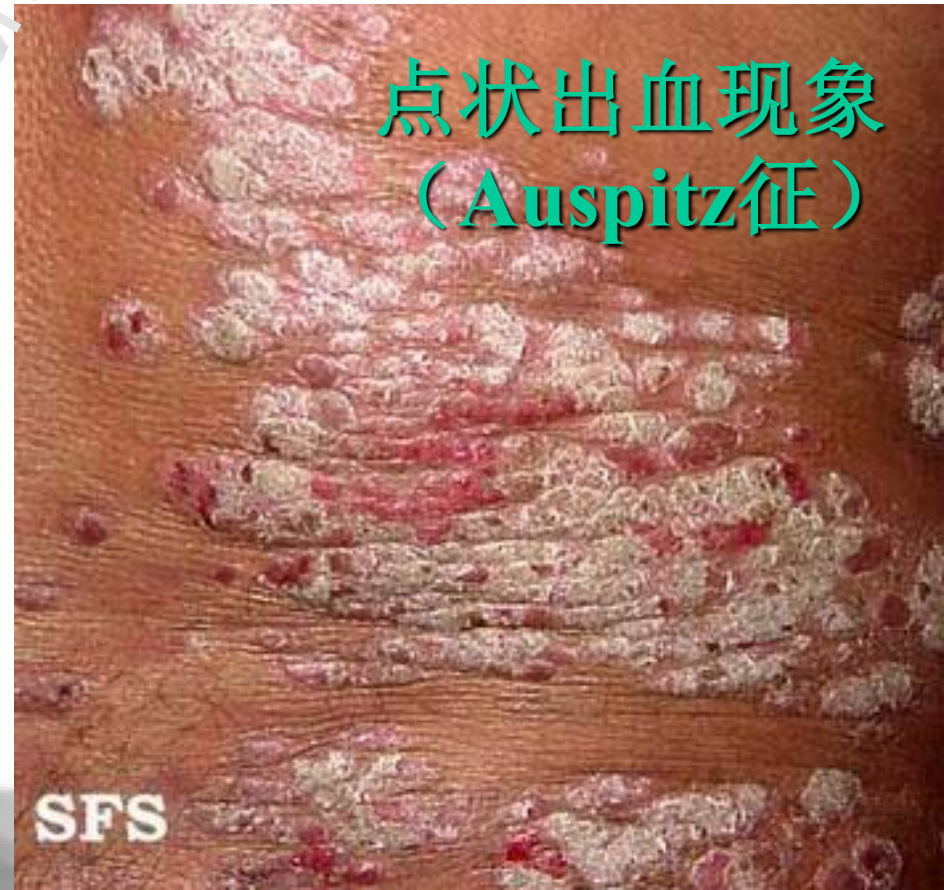薄膜现象：刮去鳞屑见淡红色半透明薄膜

点状出血现象：刮去薄膜出现出血点，即Auspitz征

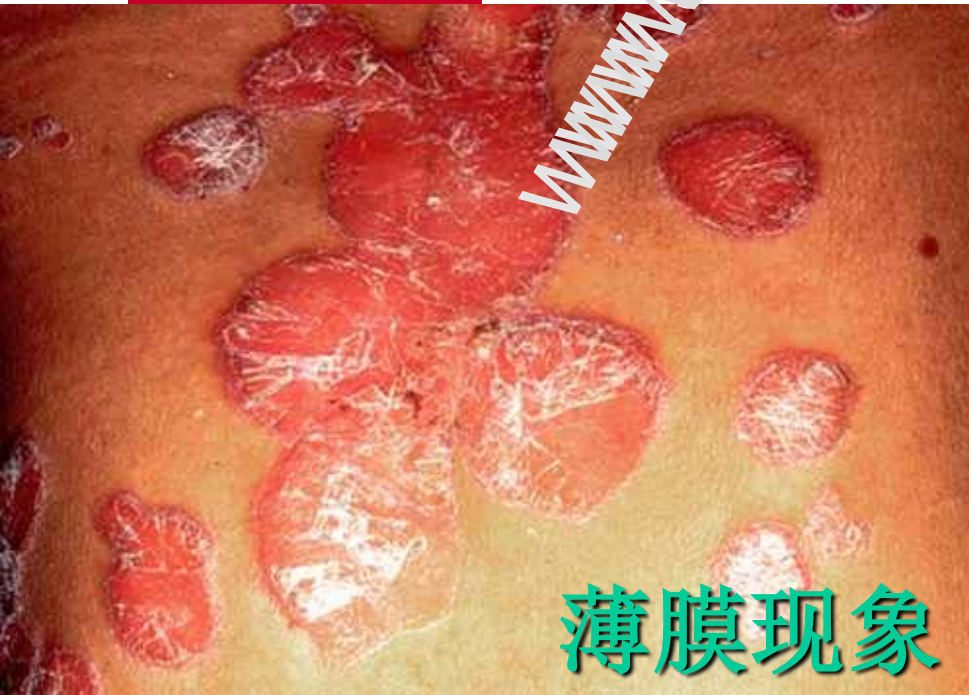蜡滴现象



点状出血现象
(Auspitz征)



薄膜现象

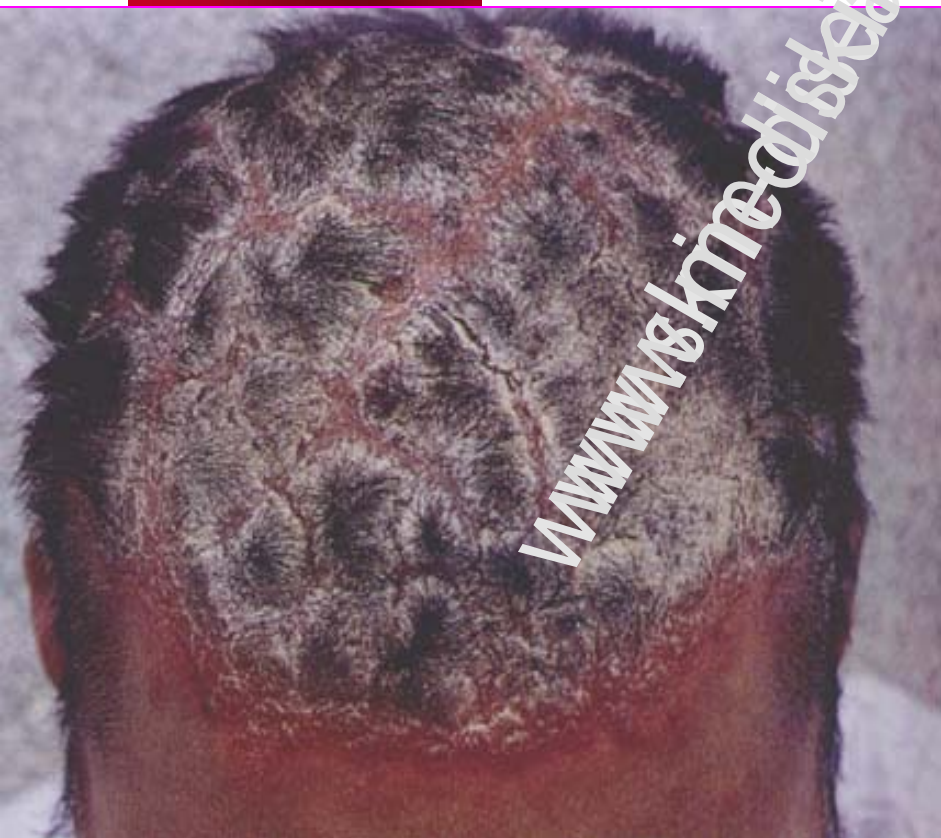

三联征

寻常型银屑病

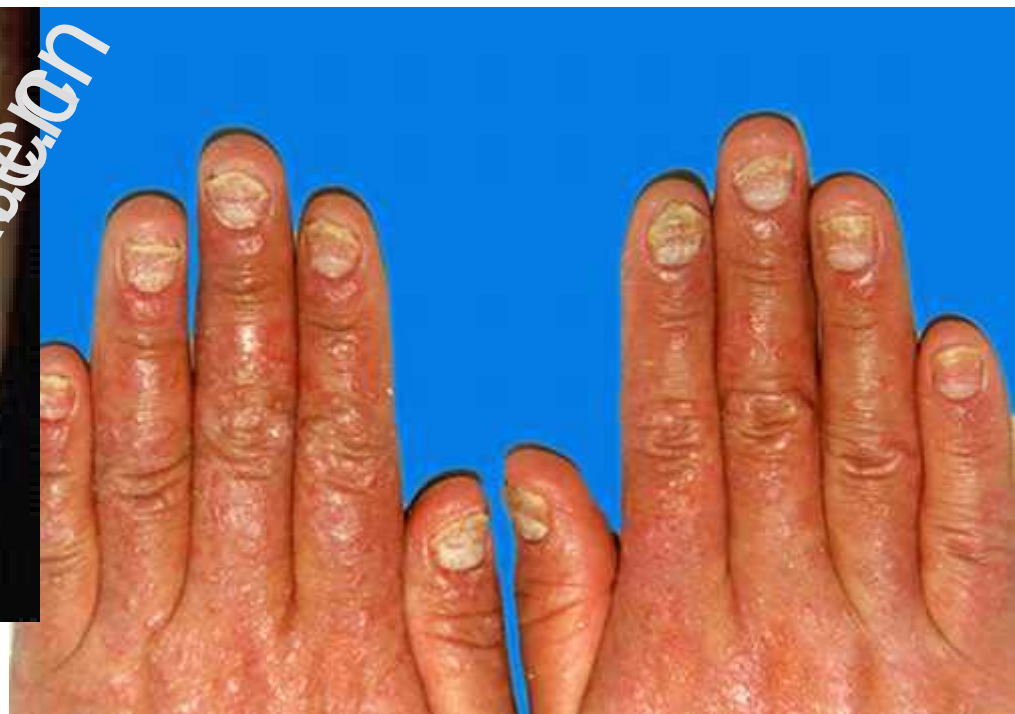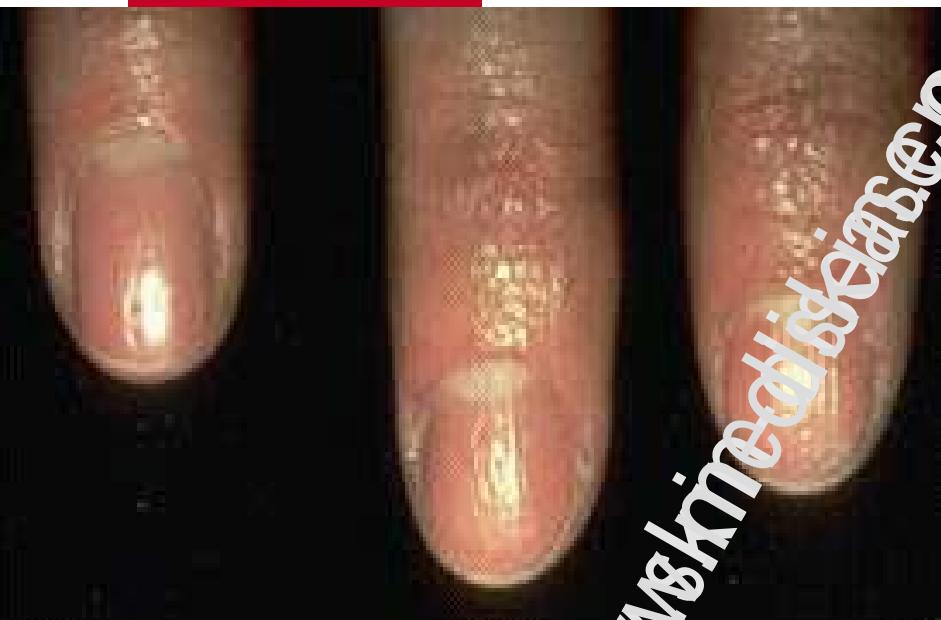- ❁ 2.好发部位：头皮、四肢伸侧，尤其在肘膝伸侧及腰骶部，广泛对称分布。
- ❁ 3. 瘙痒：不同程度
- ❁ 4.不同部位皮损不同：
 - ❁ 面部—点滴状浸润性红斑、类似脂溢性皮炎
 - ❁ 甲—顶针样凹陷、甲残缺不全
 - ❁ 头皮—厚积鳞屑,束状发
 - ❁ 皱褶部位（腋下、腹股沟）—少许鳞屑，糜烂、渗出及裂隙
 - ❁ 龟头—界清暗红斑块
 - ❁ 颊粘膜—灰白色环状斑

束状发



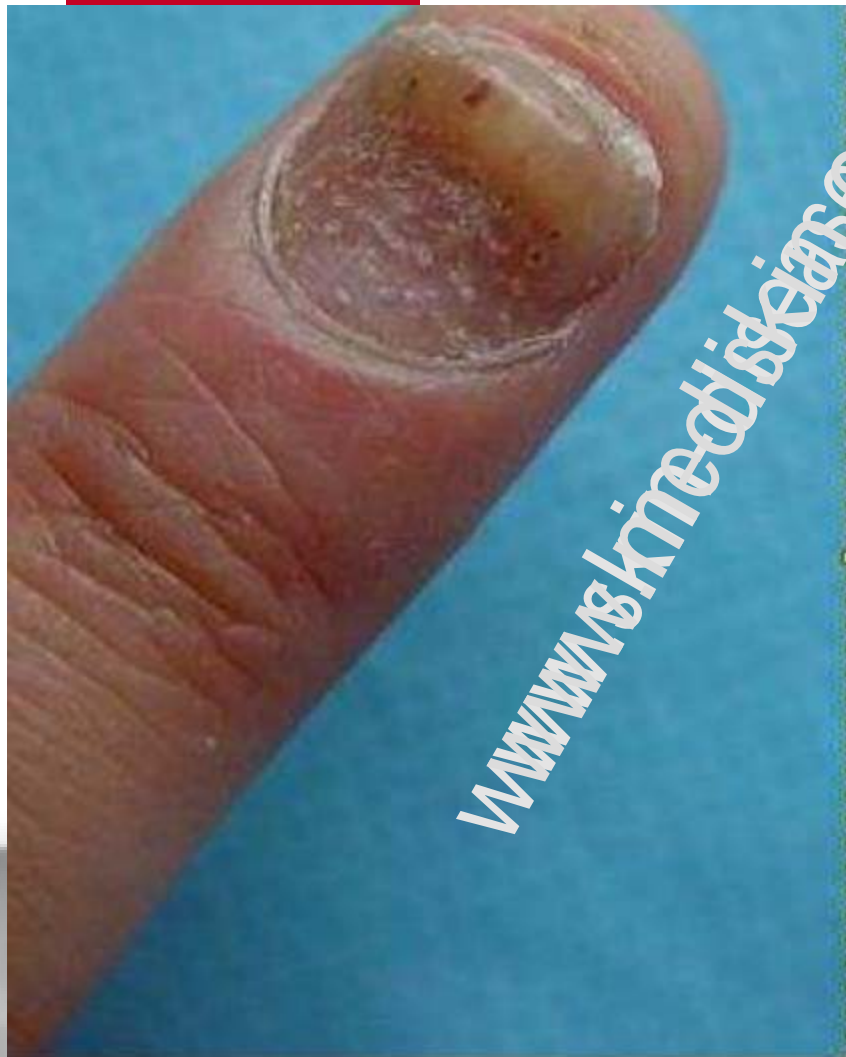- ❁ 头部皮损呈暗红色斑或丘疹，色较厚，有鳞屑，境界清楚，常超出发际（银屑病冠），其上毛发正常，不脱落，但排列不成束状（束状发）。

银屑病甲损害

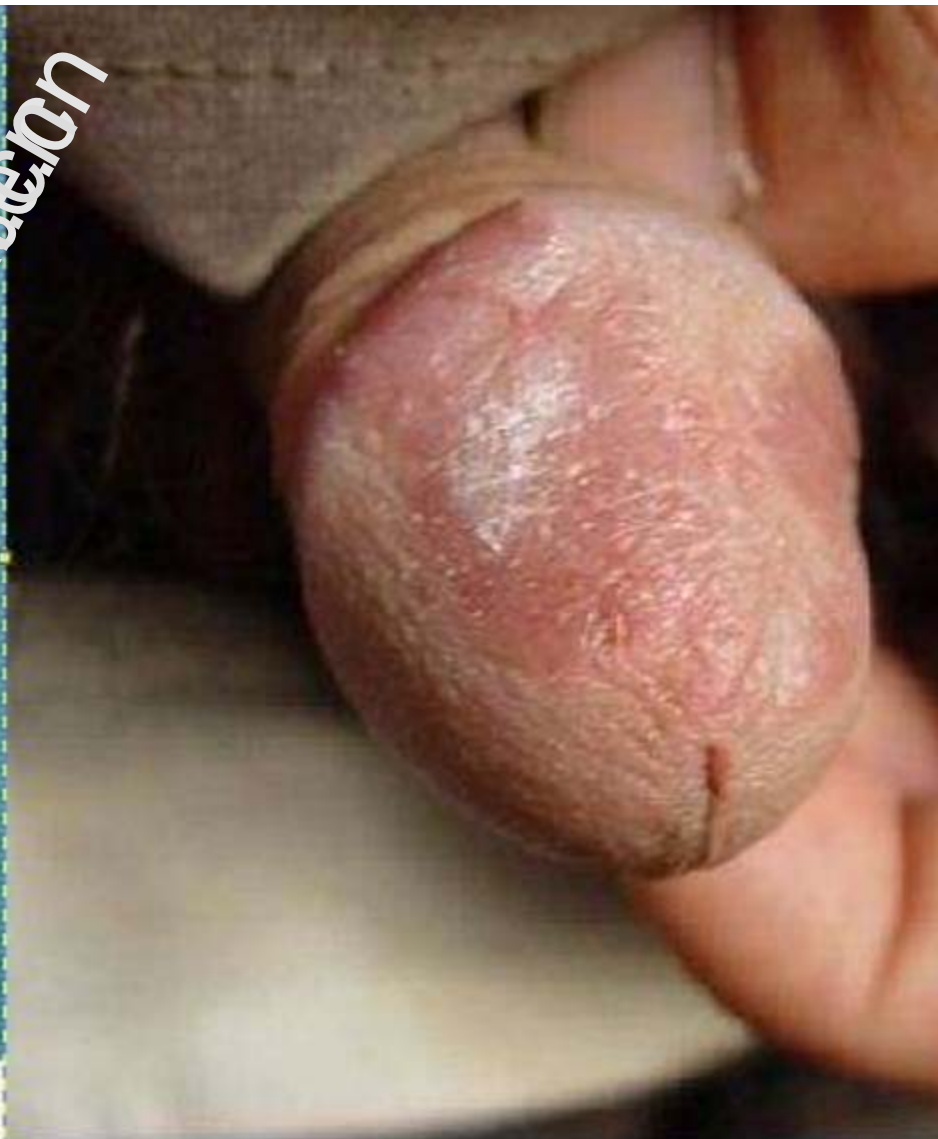

甲的损害可一个到多个。典型的甲板出现“顶针状”凹陷（顶针甲）。其他可见横沟、纵峭、肥厚、甲剥离，畸形或缺如等。

www.skinmedias.com

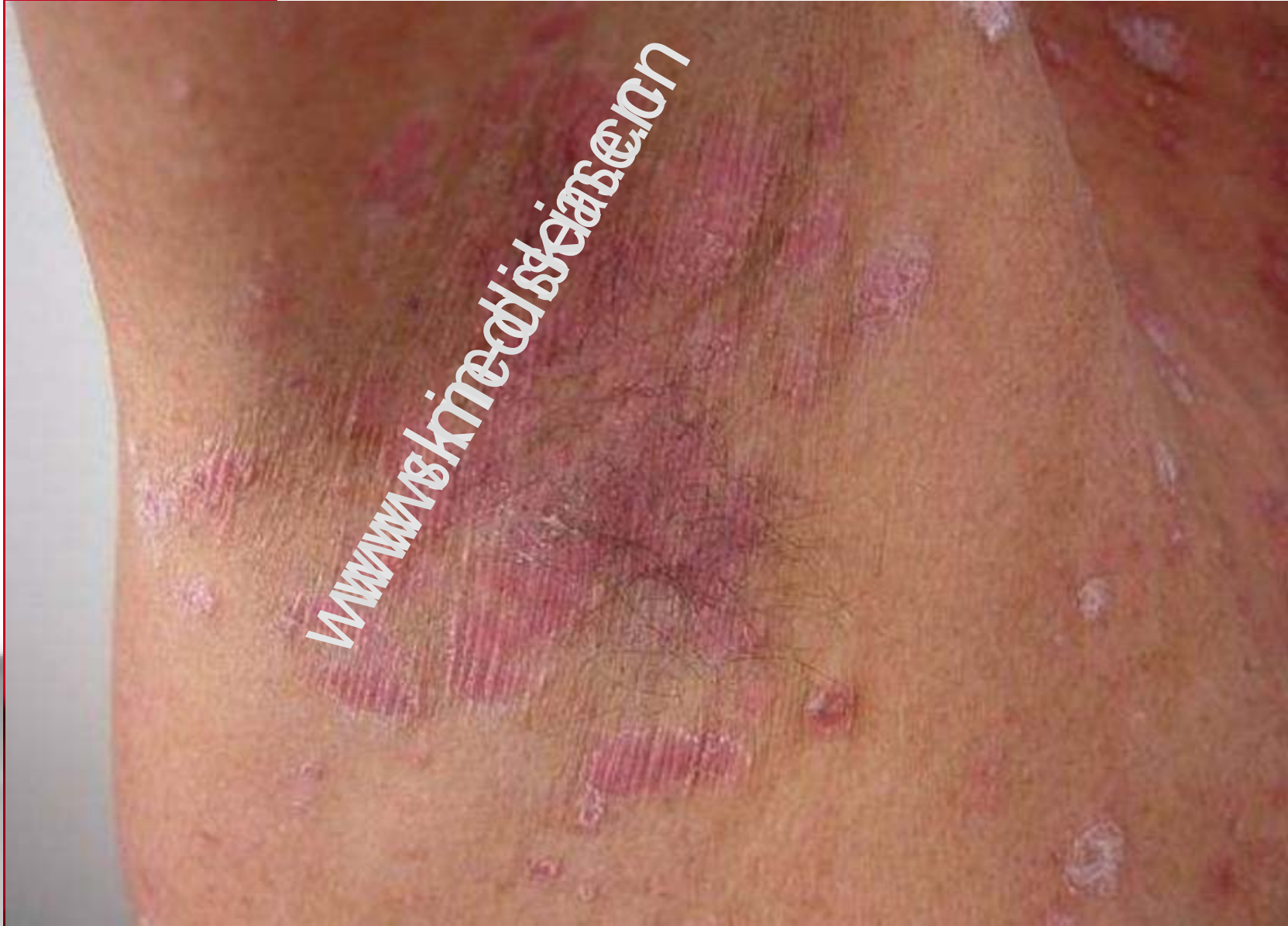

寻常型银屑病（甲改变）



寻常型银屑病（粘膜皮损）

www.skneodisiasen.com



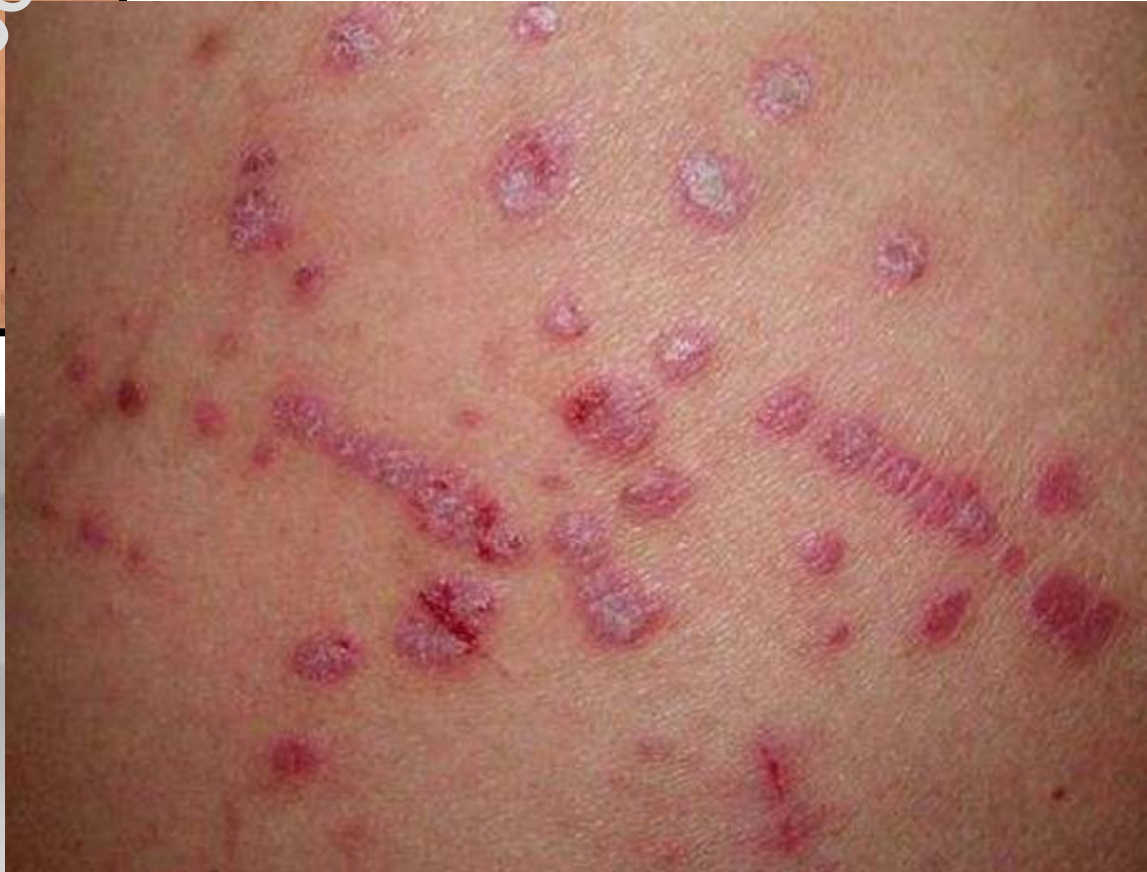
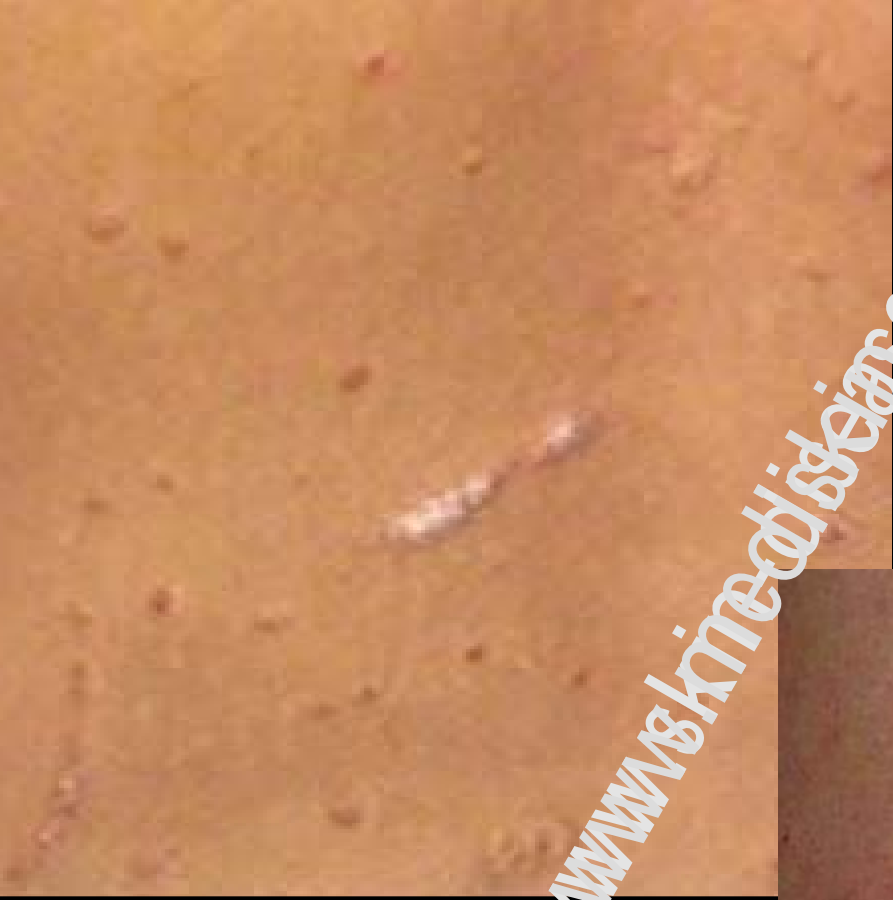寻常型银屑病

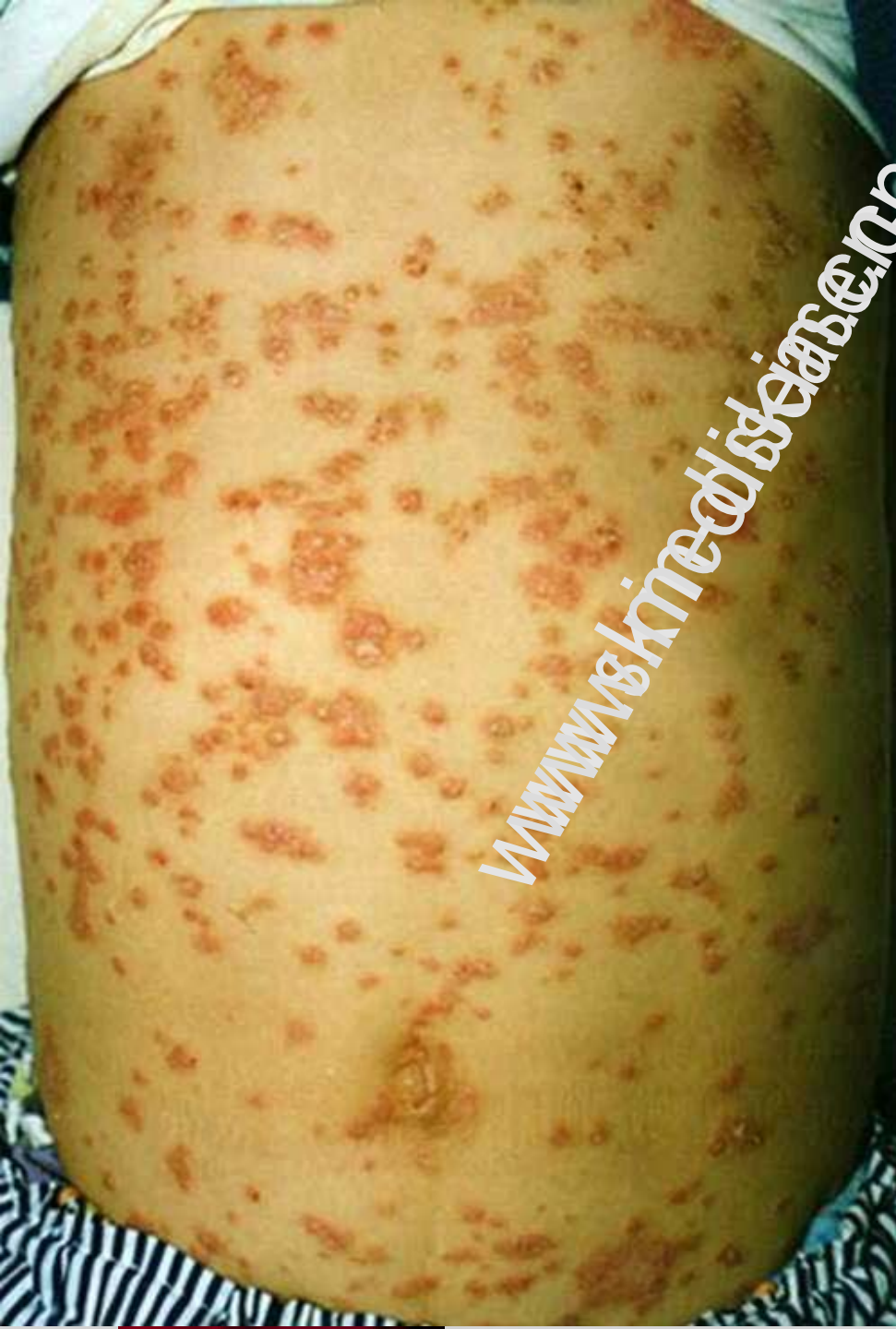❁ 5.一般分为三期

- ❁ 1.进行期：新疹不断增多、扩大，色鲜红，鳞屑较厚，周围有红晕，常有同形反应（Koebner现象）。
- ❁ 2.静止期：基本上无新疹出现，旧皮疹稍扩大，厚积鳞屑。
- ❁ 3.消退期：皮损缩小变薄，数目减少，颜色变淡，色素沉着斑或减退斑。

koebner现象：

针刺、搔抓、手术等损伤可导致受损部位出现典型的银屑病皮损。





6.急性点滴状银屑病

- ❁ 又称发疹性银屑病
- ❁ 常见于青少年。发病前常有咽喉部链球菌感染史。
- ❁ 发病急骤，皮疹迅速发展，数日内可遍布全身，皮损为0.3~0.5cm大小的点滴状丘疹、斑丘疹，色泽潮红，覆以少许鳞屑，可于数周内消退。

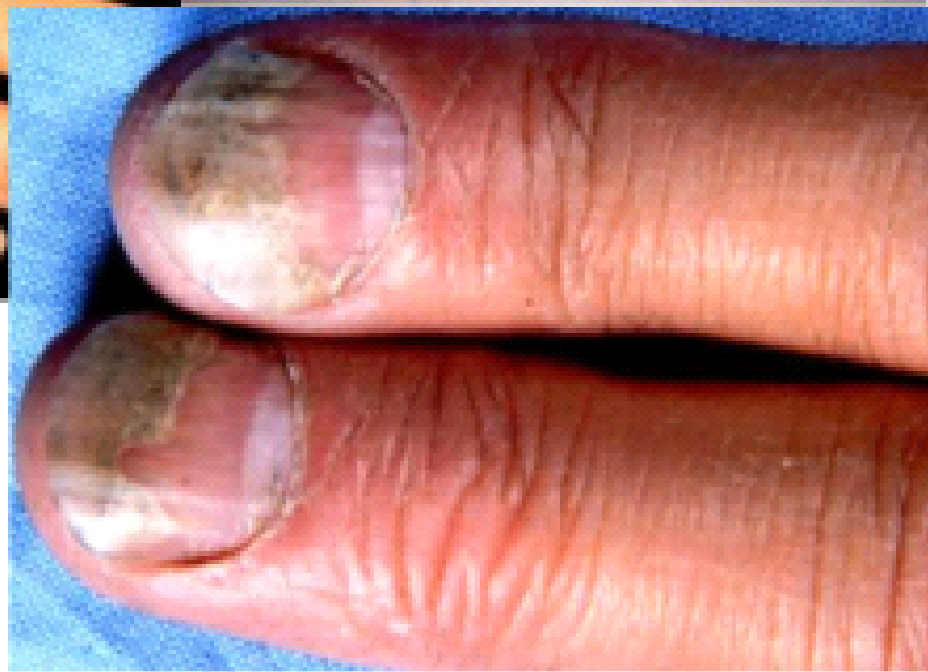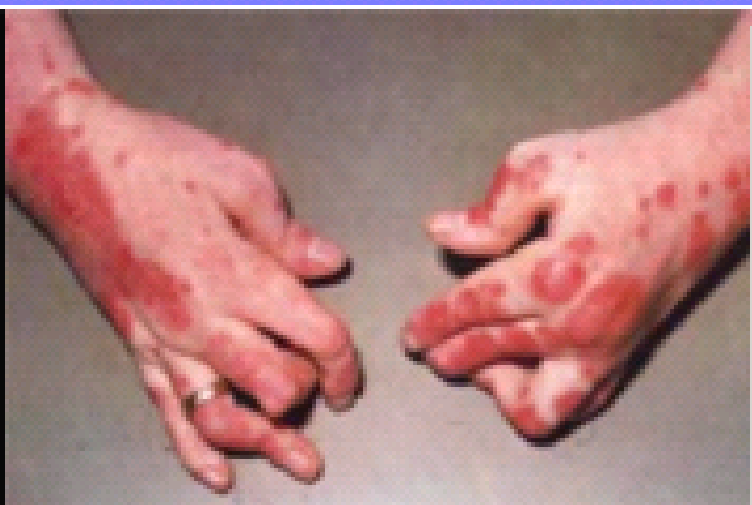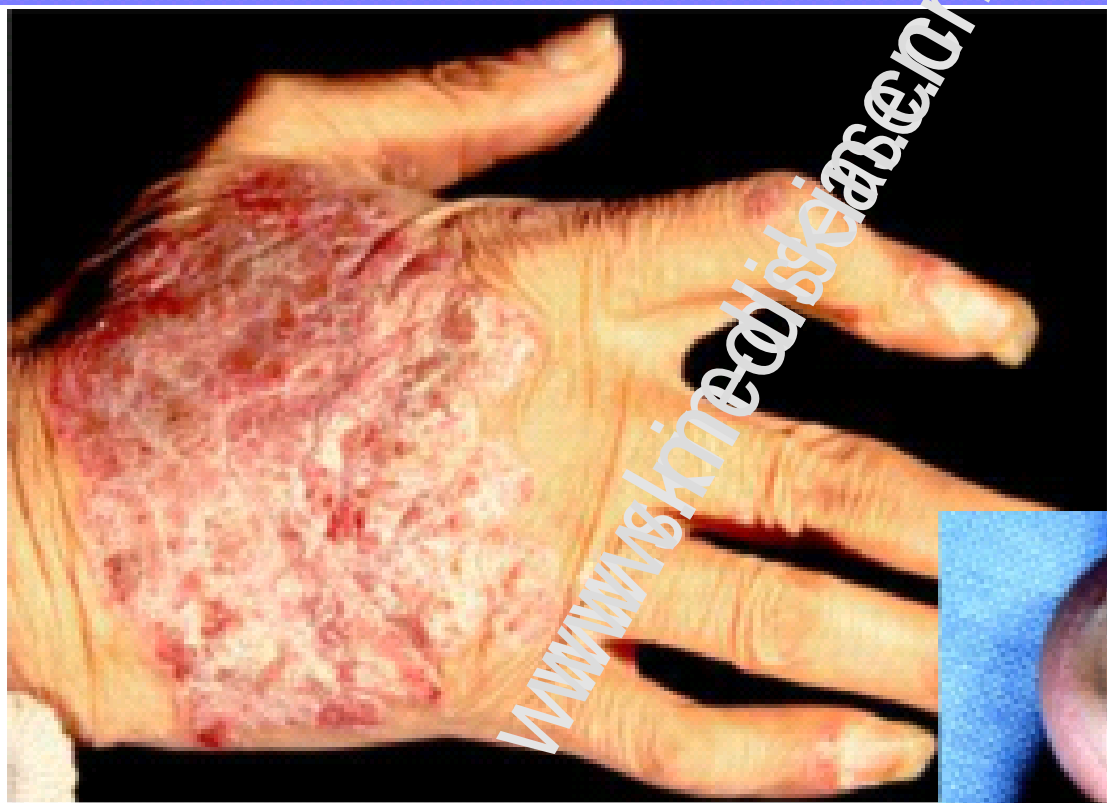- ❁ 寻常型银屑病皮损较大、形如盘状或钱币状时称为盘状或钱币状银屑病；
- ❁ 皮损不断扩大、融合，呈不规则地图状时，称为地图状银屑病；
- ❁ 皮损鳞屑增厚变硬呈蛎壳状时称为蛎壳状银屑病。

关节病型银屑病

(二) 关节病型银屑病

- ❁ 寻常型基础上并发关节损害，表现为非对称性多关节炎，大小关节均可受累，包括肘膝的大关节，指、趾小关节、脊椎及骶髂关节。出现关节红肿、疼痛、活动受限，甚至关节畸形。
- ❁ 全身症状：发热、贫血、肝脾及淋巴结肿大等。
- ❁ X线：软骨消失、关节边缘被侵蚀、破坏，关节腔变窄和不同程度的关节侵蚀及软组织肿胀。
- ❁ 类风湿因子常阴性，血钙低， γ 和 α_2 球蛋白升高。

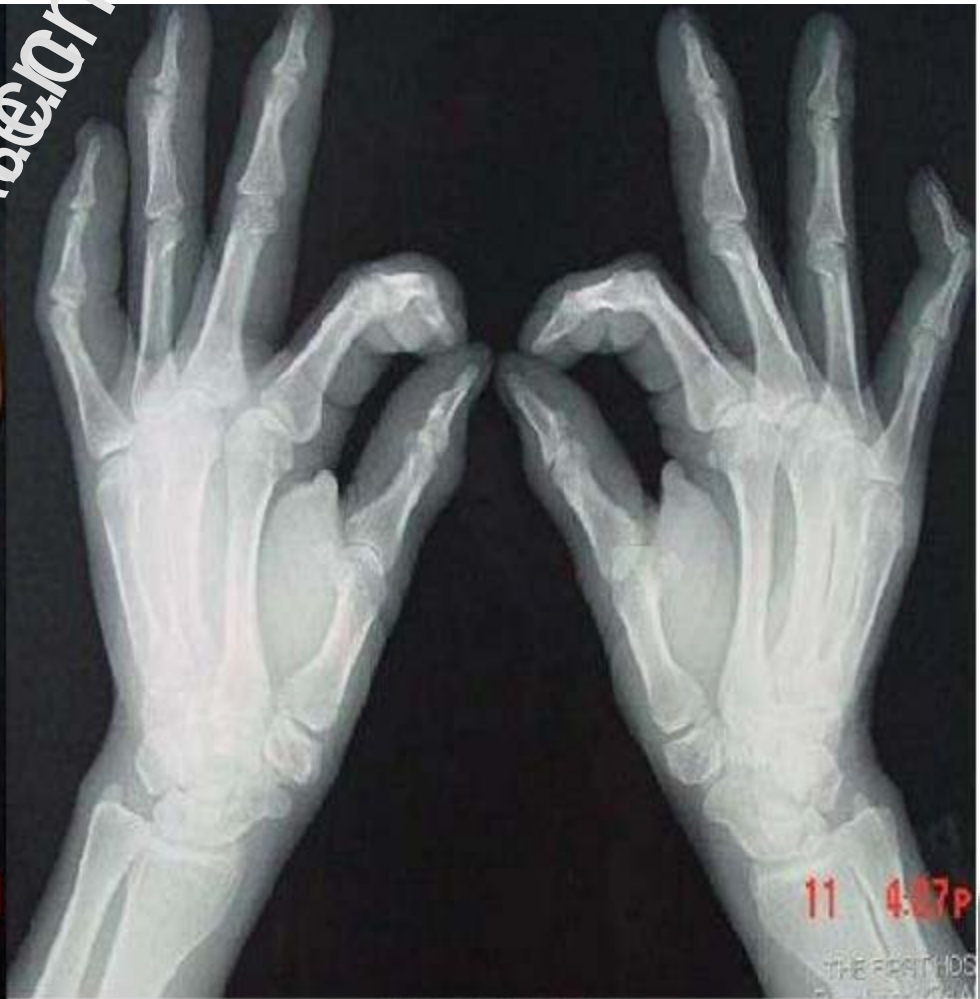关节病型银屑病



约80%病人指、趾甲
有混浊、肥厚、变形。



关节病型银屑病



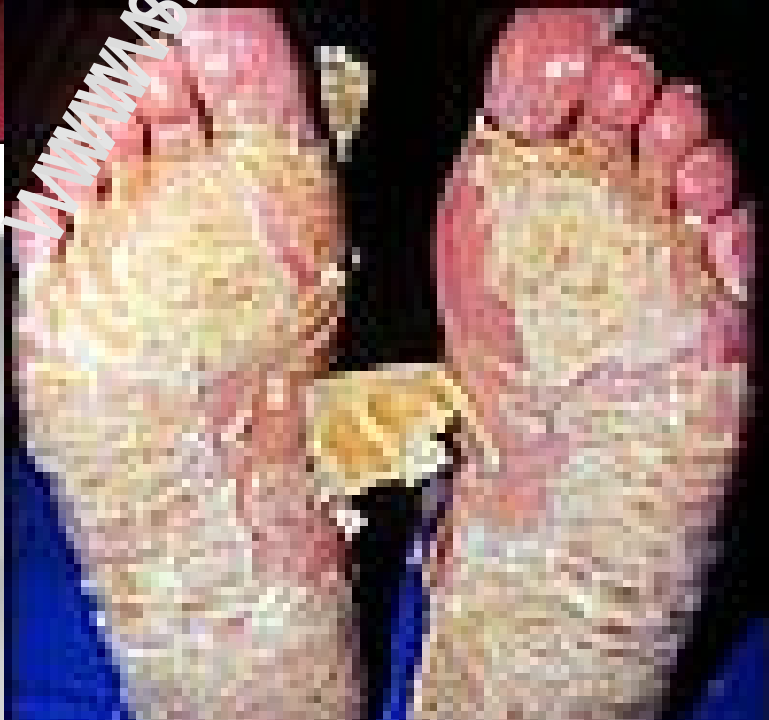
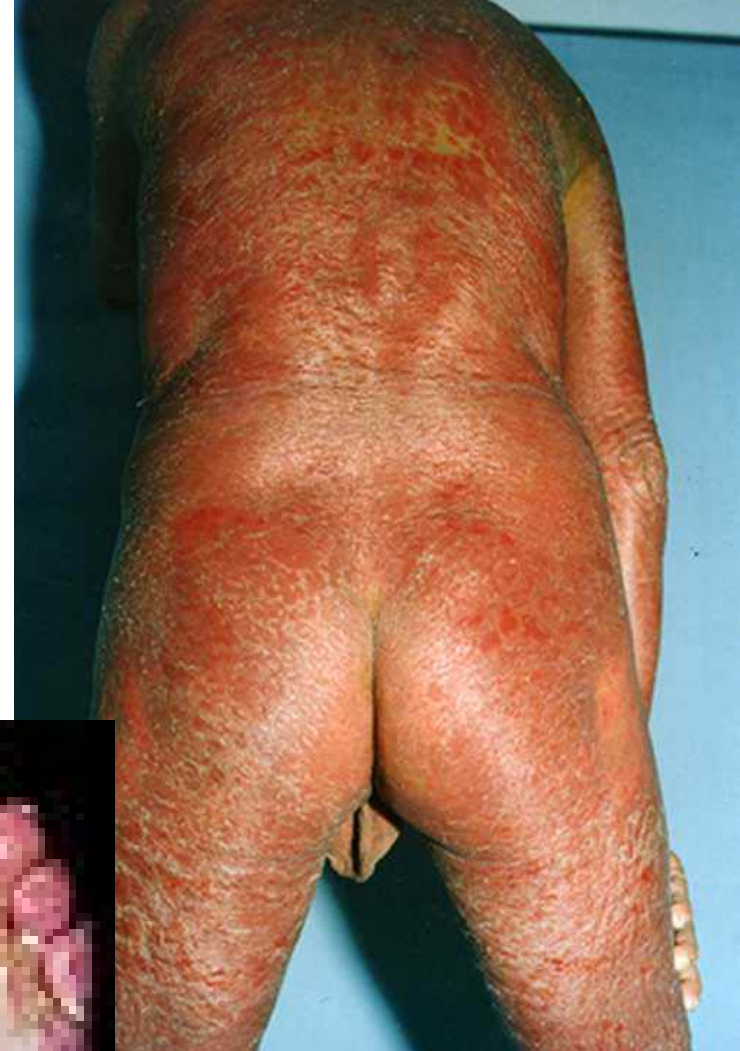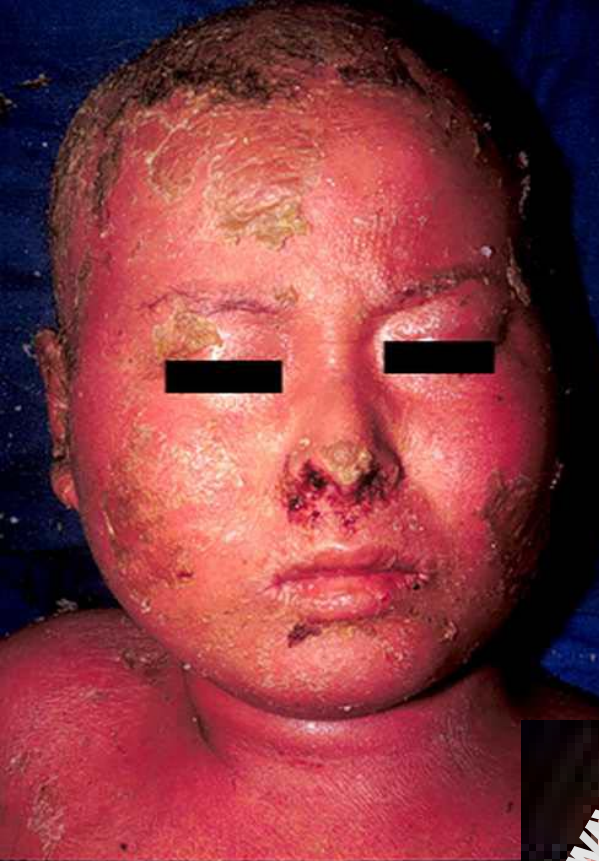关节病型银屑病 (X摄片)

何岩

红皮病型银屑病

(三) 红皮病型银屑病

- ❁ 皮损：全身皮肤弥漫性潮红，大量糠秕样鳞屑脱落，可见片状正常“皮岛”，后期手足呈大片皮肤剥脱，犹如穿着破袜套、手套。
- ❁ 指趾甲浑浊变厚变形及脱落，口鼻粘膜充血发红。
- ❁ 全身症状：伴畏寒、发热、关节痛、头痛等全身不适症状，浅表淋巴结肿大。
- ❁ 病程漫长，常复发，消退后可出现寻常型银屑病皮损。
- ❁ 实验室检查：低蛋白血症，并发感染后血中白细胞及中性粒细胞计数增高。

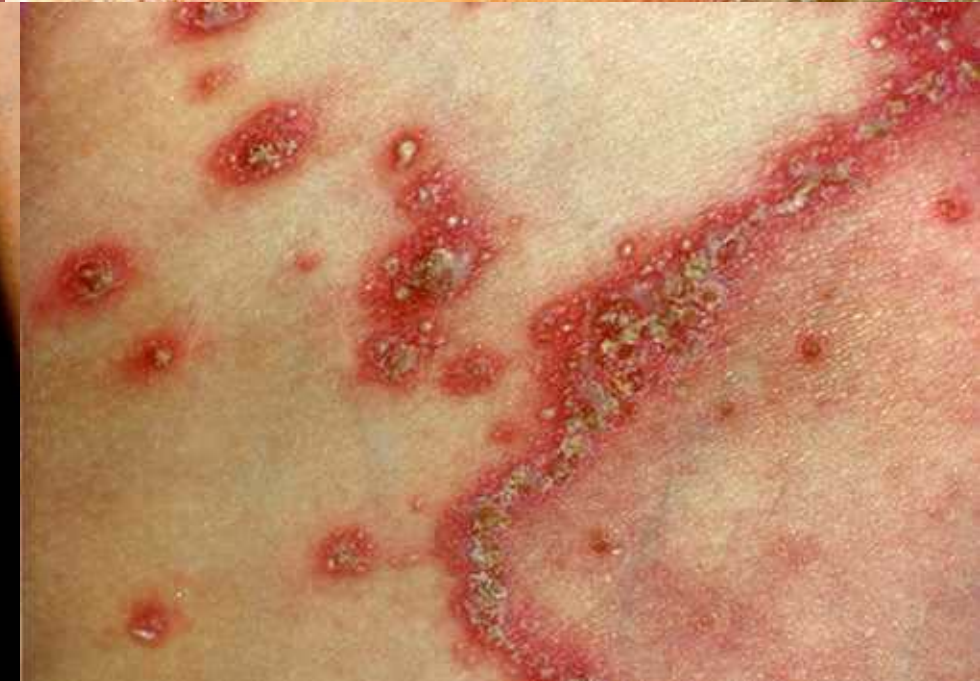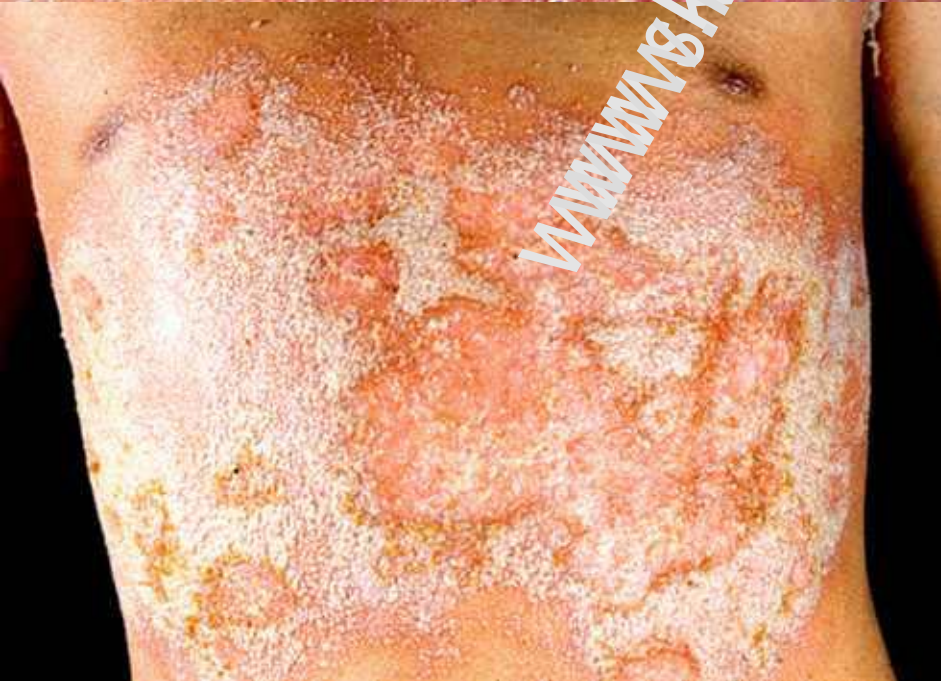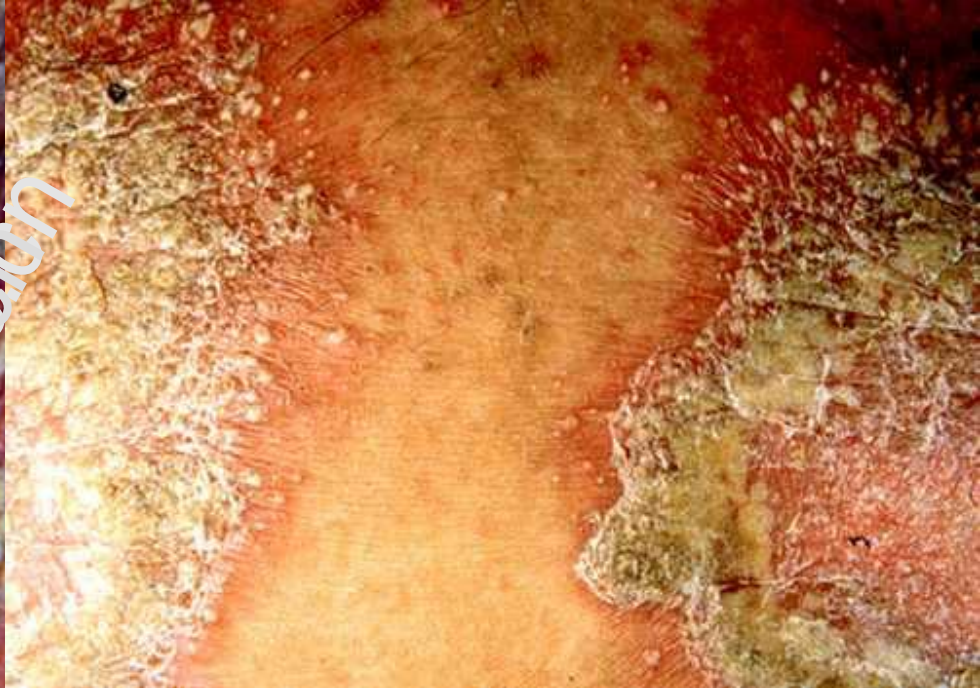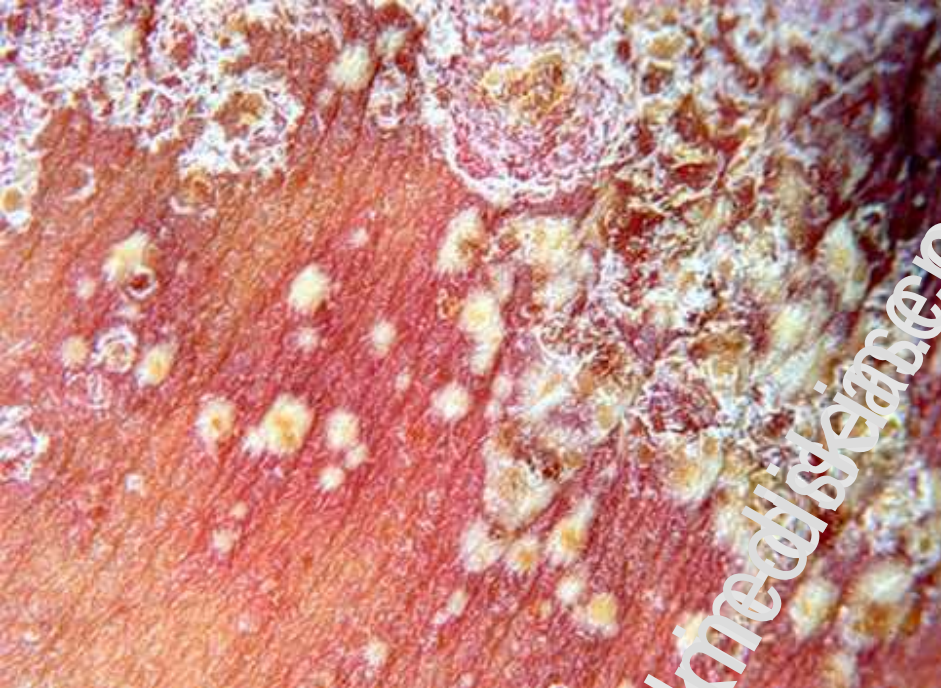


（四）脓疱型银屑病

1. 泛发性脓疱型银屑病：

- ❁ 可原发，亦可在寻常型银屑病基础上发病。
- ❁ **皮肤粘膜表现**：发病急骤，在红斑基础上突然泛发密集针帽至绿豆大小的黄白色无菌性脓疱，可相互融合成脓湖。
- ❁ 舌面常有较深的沟纹，称为沟纹舌。

- ❁ **全身表现**：与皮损相平行的持续发热、全身不适、关节酸痛。
- ❁ **化验**：血象升高、血沉增快、低蛋白血症。
- ❁ **转归**：短期发热、脓疱常呈周期性复发，持续1-2周后脓疱干燥结痂，病情自行缓解，也可因继发感染，全身衰竭而死亡。

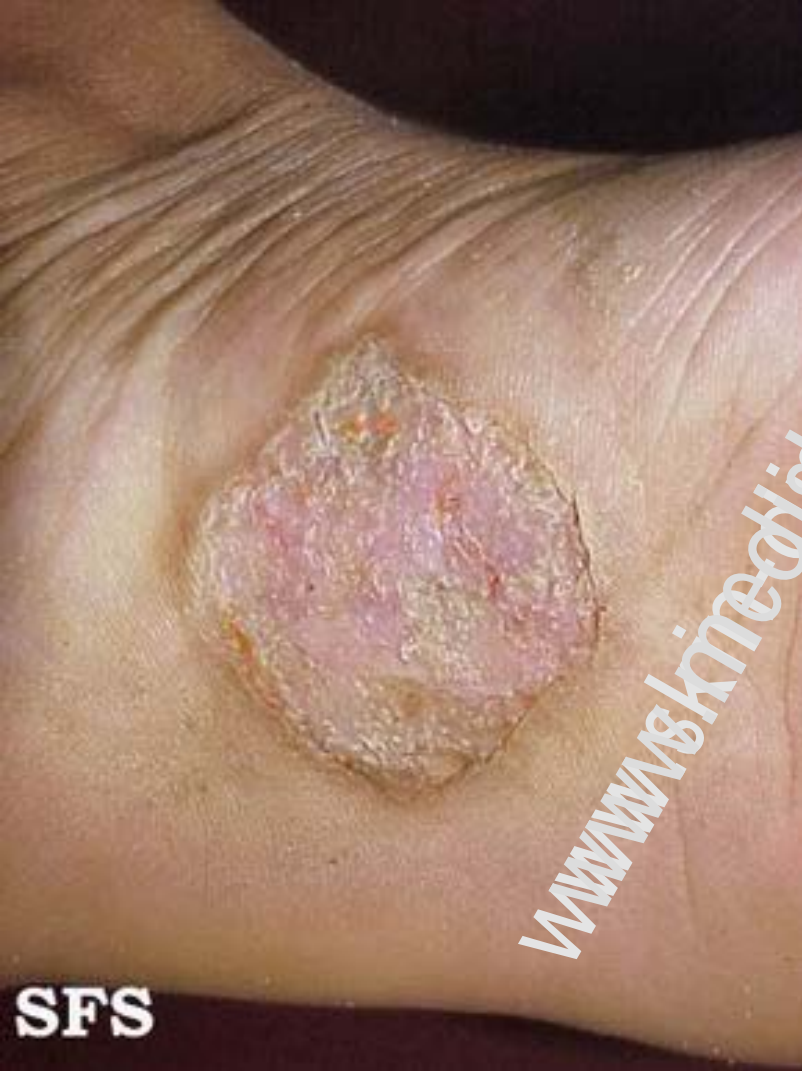

www.skinmedicals.com

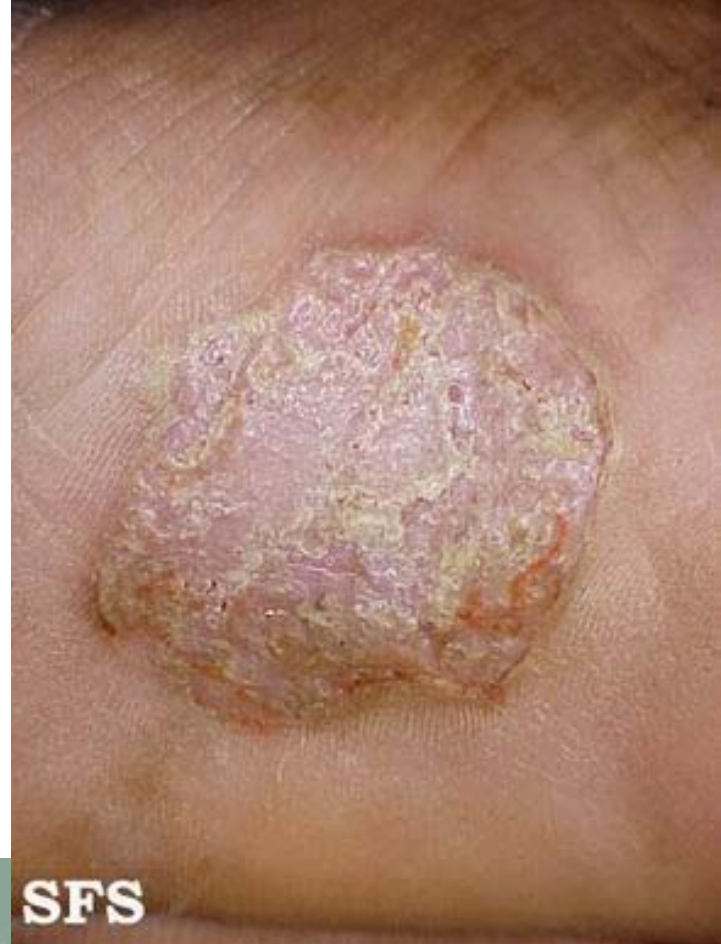脓疱型银屑病

2. 局限性脓疱型银屑病

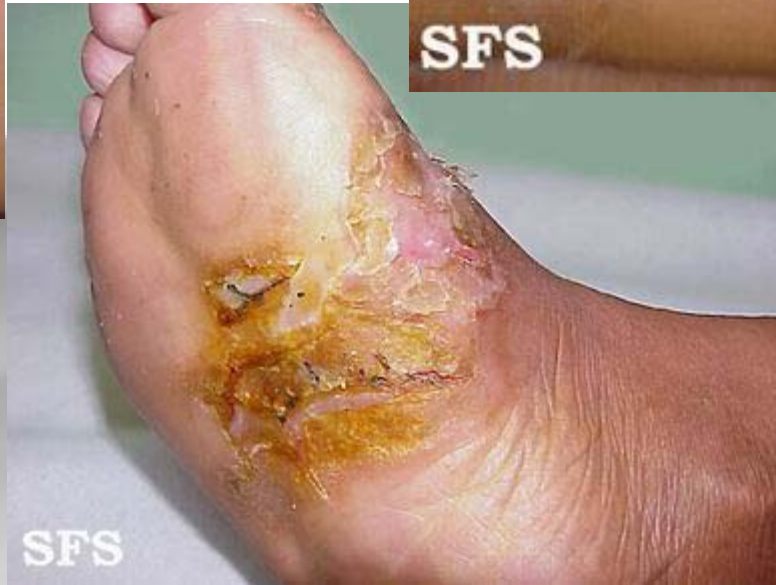- ❁ **部位：**限于手掌、足跖、指趾末端，对称分布，掌部好发于大小鱼际，可扩展到掌心、手背和手指，跖部好发于跖中部及内侧。
- ❁ **皮损：**红斑上成群淡黄色粟粒大小脓疱，1-2周后脓疱干涸、结痂及脱屑，新脓疱又可在鳞屑下出现，反复发作，经久不愈。
- ❁ **甲受累：**指趾甲可见点状凹陷、变形、肥厚、浑浊。



SFS



SFS



SFS

